

Hauttumorzentrum

15. Frühjahrszyklus LUKS

Interdisziplinäre Behandlung von Hauttumoren

Dr. Anja Wysocki, Leitende Ärztin Dermatologie

Dr. Kristin Zeidler, Leitende Ärztin Onkologie

Dr. Elmar Fritsche, Chefarzt Hand- und Plastische Chirurgie

Dr. med. Kristin Zeidler

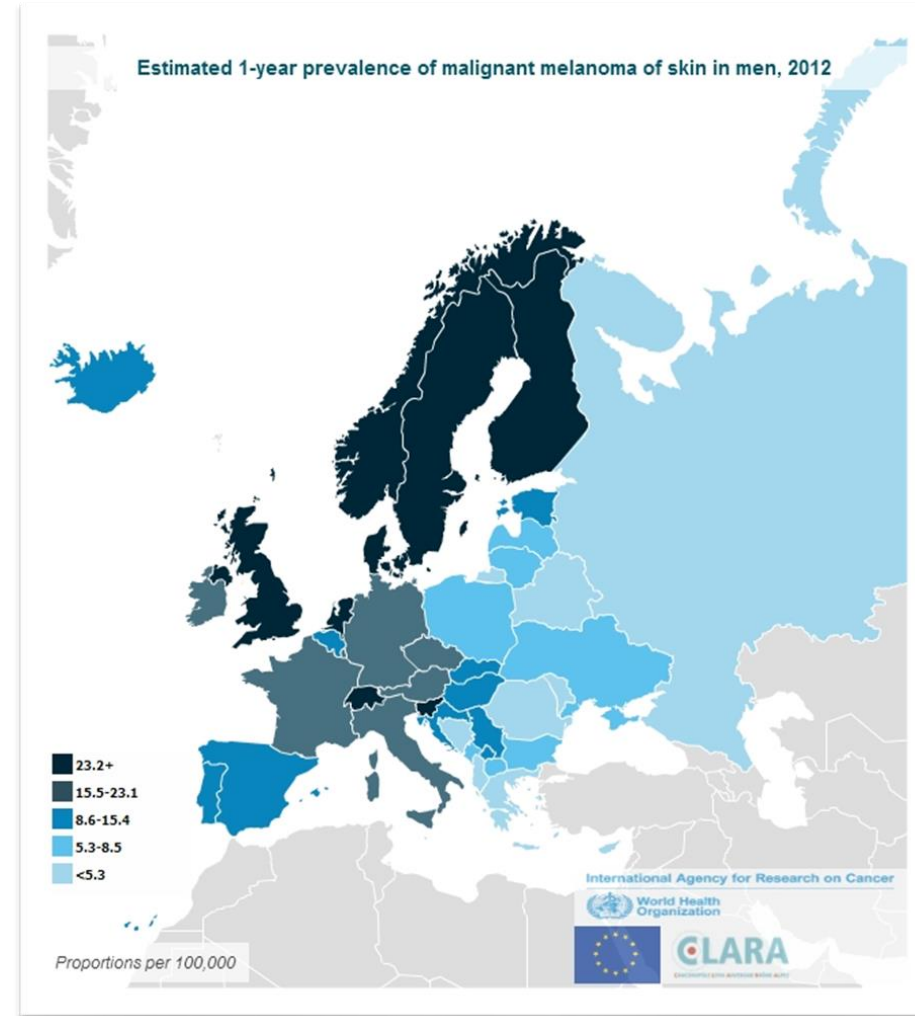
17.03.2022

Die ABCD-Regel

harmloses Muttermal	verdächtiges Muttermal
A = Asymmetrie	
regelmässige, symmetrische Form	unregelmässige, nicht symmetrische Form
B = Begrenzung	
regelmässige, klare Ränder	unregelmässige, unscharfe Ränder
C = Color (Farbe)	
einheitliche Färbung	verschiedenfarbig, fleckig
D = Dynamik	
verändert sich nicht	verändert sich (Grösse, Farbe, Form oder Dicke)

Melanom

- Workup
- Management Lymphknoten
- Adjuvante Therapie



Workup Melanom

Resektion – knapp R0



Sicherheitsabstand

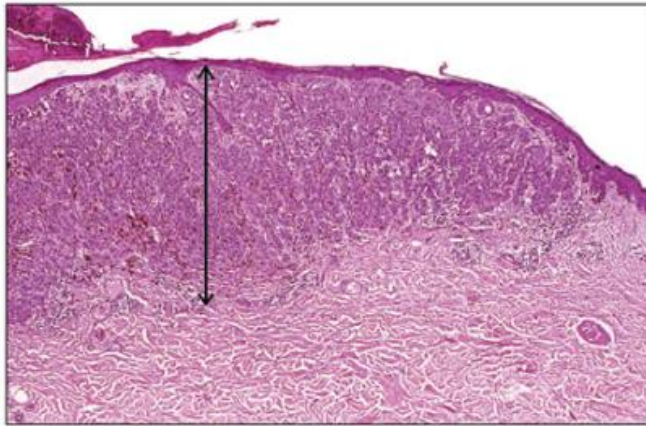
- 5 mm Tis
- 1 cm Breslow <2mm, Schleimhaut
- 2 cm Breslow >2mm

Bildgebung

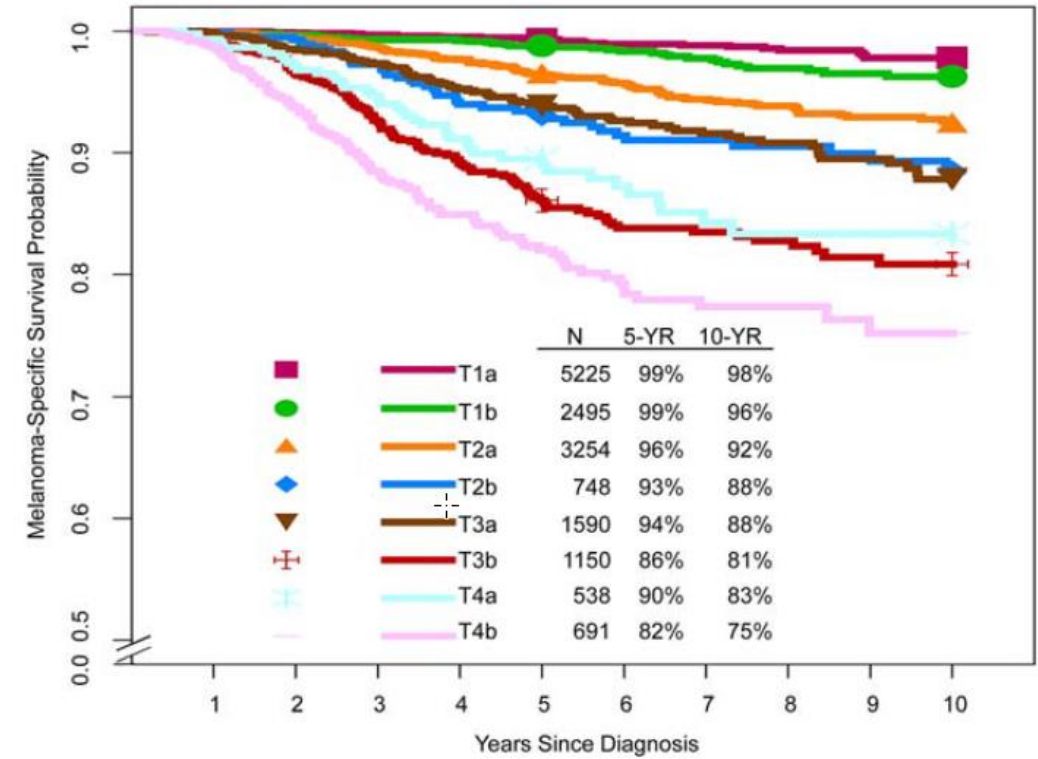
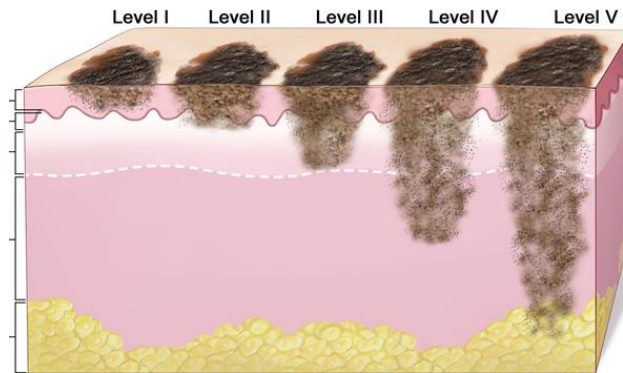
- ab *IB* Sonographie Lymphknoten
- ab *IIB* PET-CT, MRI Schädel

Sentinel Node Biopsie (*SNB*)

Tumordicke nach Breslow / Clark Level



Clark Levels

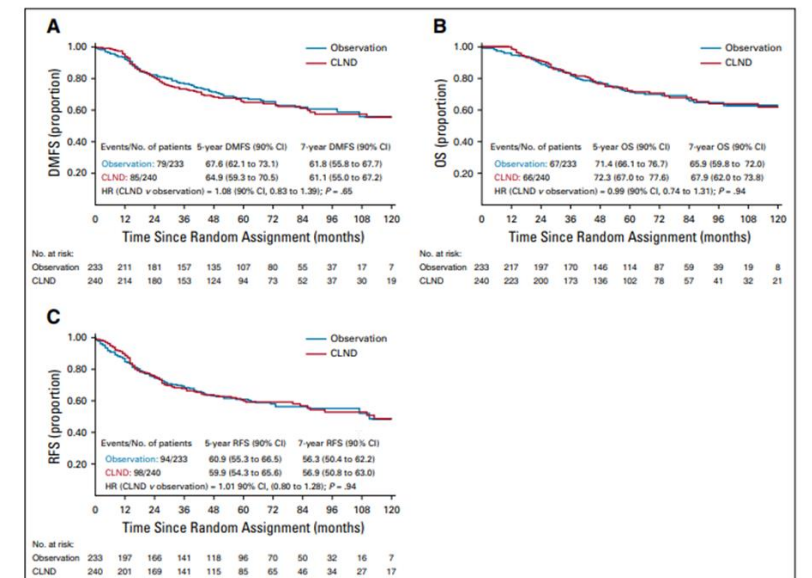
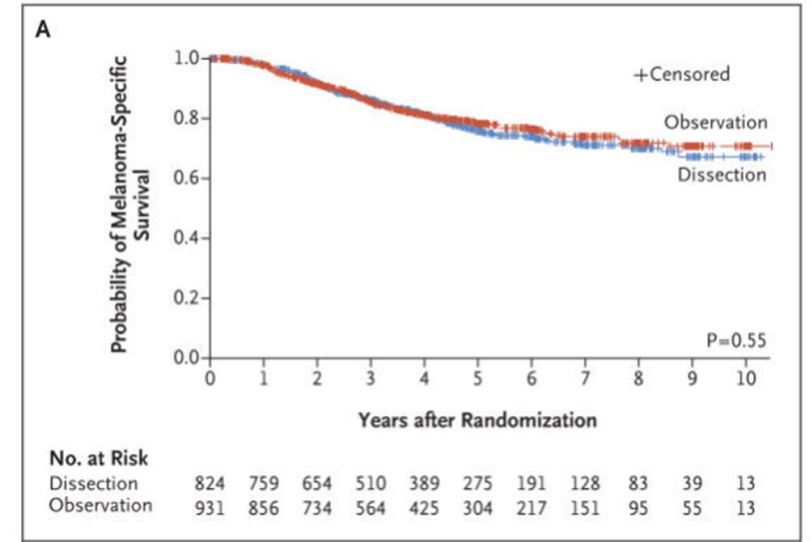


Melanoma Staging: AJCC 8th Edition
CA CANCER J CLIN 2017;67:472-492

Sentinel-Node-Biopsie / Wächterlymphknoten

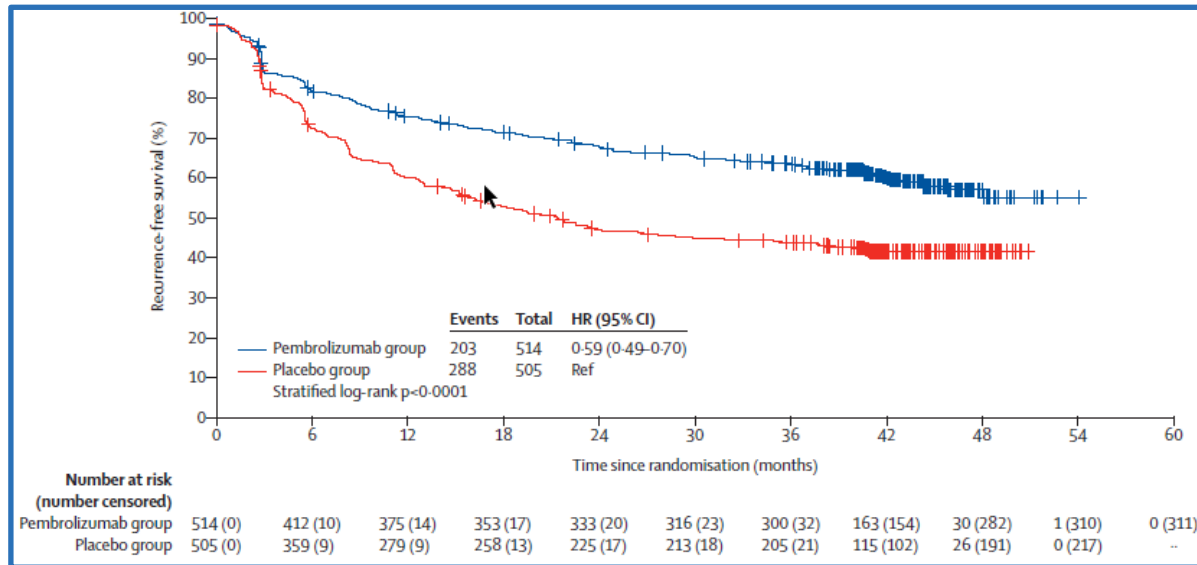
immer bei **Ulceration**, immer bei **Breslow >0.8mm**

Klinische Untersuchung und Sonographie der LK-Region

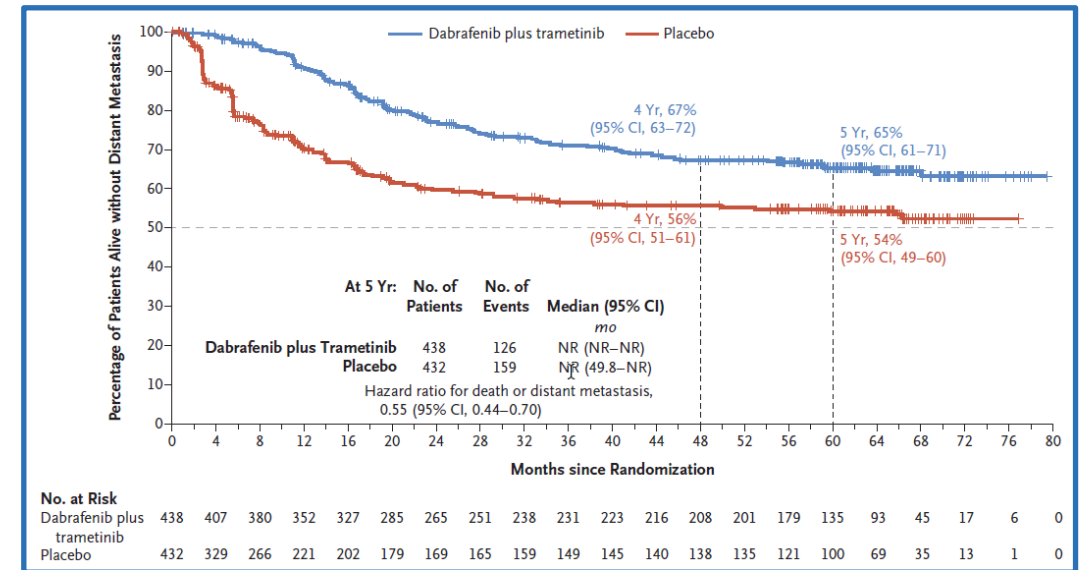


Stadium III - adjuvant

Immuntherapie: Nivolumab, Pembrolizumab / TKI: Dabrafenib, Trametinib



Keynote 054, Checkmate 238



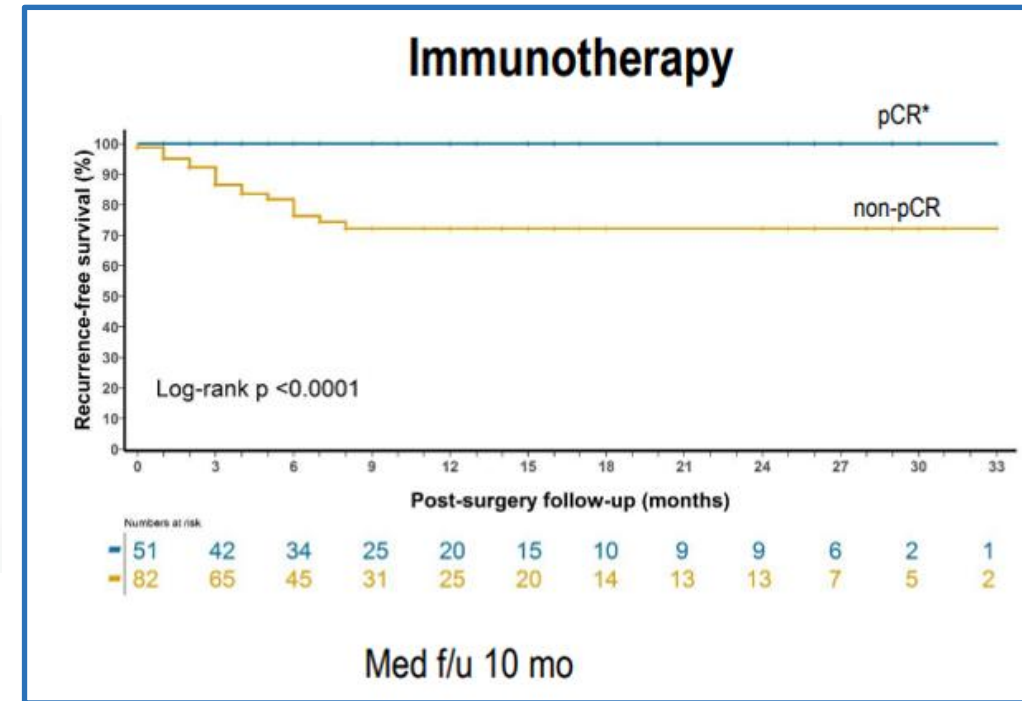
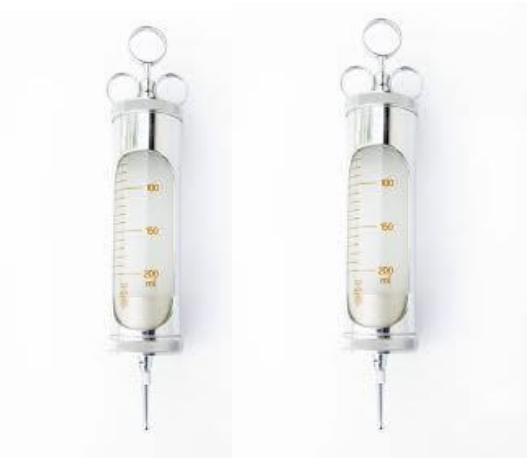
Combi-AD

Standard

Ausblick: Stadium II – adjuvant

Ausblick: neo-adjuvant

Sentinel



Dr. Menzies, ASCO 2020

Take home

- Lymphknoten können belassen werden
- Adjuvante Therapie Standard bei LK-Befall
- Zukünftig whrsl. neue Abläufe
- Option Studien (USZ, LUKS)
- Triage gern via Tumorboard

