

Zelltoxizität vs. Wundkonditionierung

Eine Challenge der Wundbehandlung

Dr. med. Andrea Galanti
Kantonsspital Luzern
28.04.2026



SRF THEMA

FAKT ODER FAKE?



toxizitäten auf povidonjod

Ergebnisse für **toxizitäten auf povidon iod**

Stattdessen suchen nach: **toxizitäten auf povidonjod**


◆ Übersicht mit KI

Povidon-Iod (PVP-I) ist ein weit verbreitetes Antiseptikum, **kann jedoch bei**



Kontraindikationen und Hinweise:

- Nicht anwenden bei Schilddrüsenerkrankungen (Hyperthyreose, Knotenstruma).
- Nicht bei Säuglingen unter 6 Monaten anwenden.
- Nicht gleichzeitig mit quecksilberhaltigen Antiseptika verwenden (ätzt). [Compendium +2](#)



Eiweiss
Fehler

Toxisch

Thyreotoxische
Krise

Allergie

zeitlich
limitierte
Anwendung

Toxisch
auf
Wundheilung

Schmerzen



FAKTE

The image shows four wooden blocks on a string, spelling the word 'FAKTE'. The first block has a black 'F', the second a black 'A', the third a red 'C' on top and a black 'K' on the bottom, and the fourth a red 'T' on top and a black 'E' on the bottom. The blocks are set against a dark grey background.

Eigenschaften idealer Antiseptika

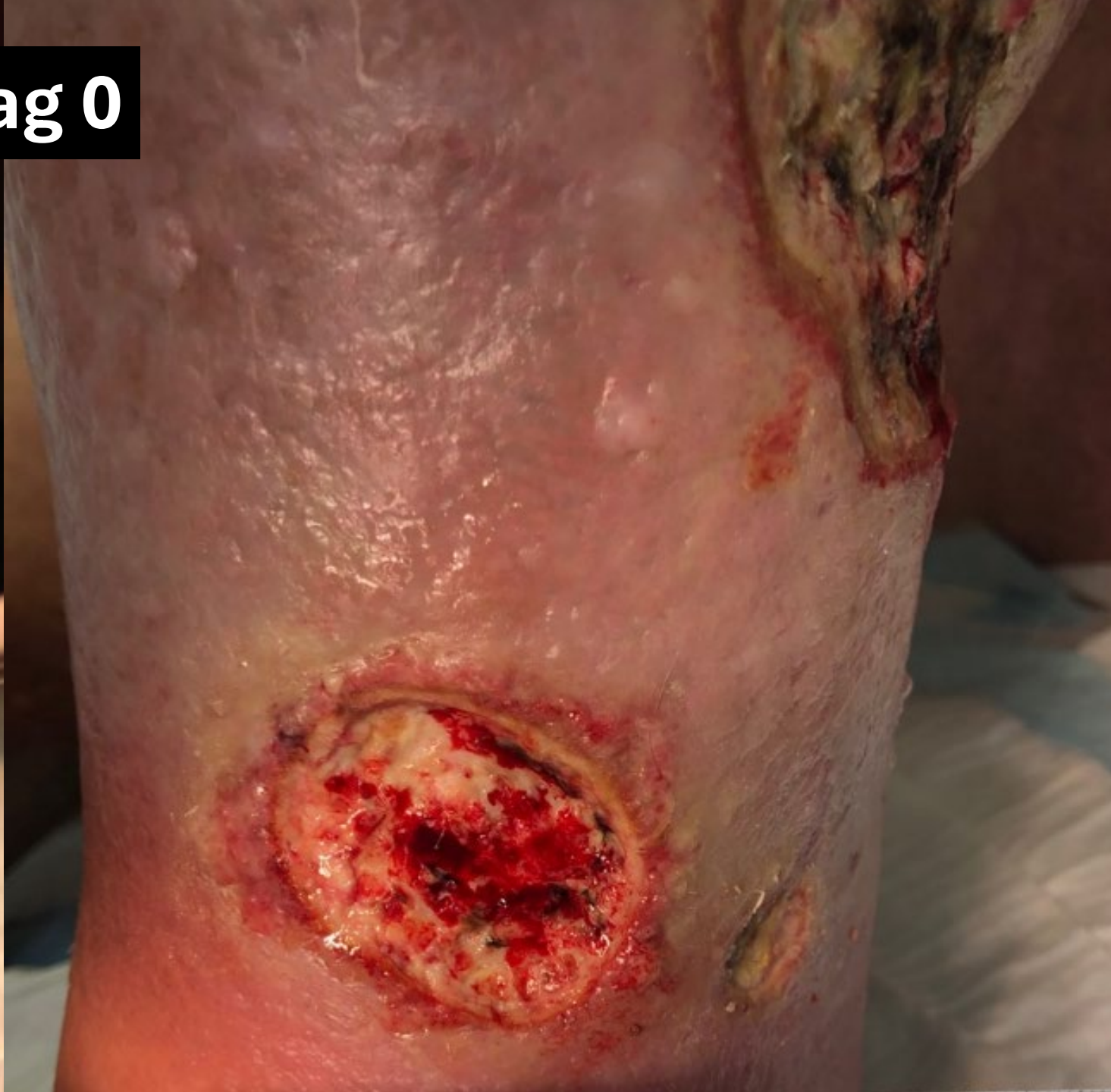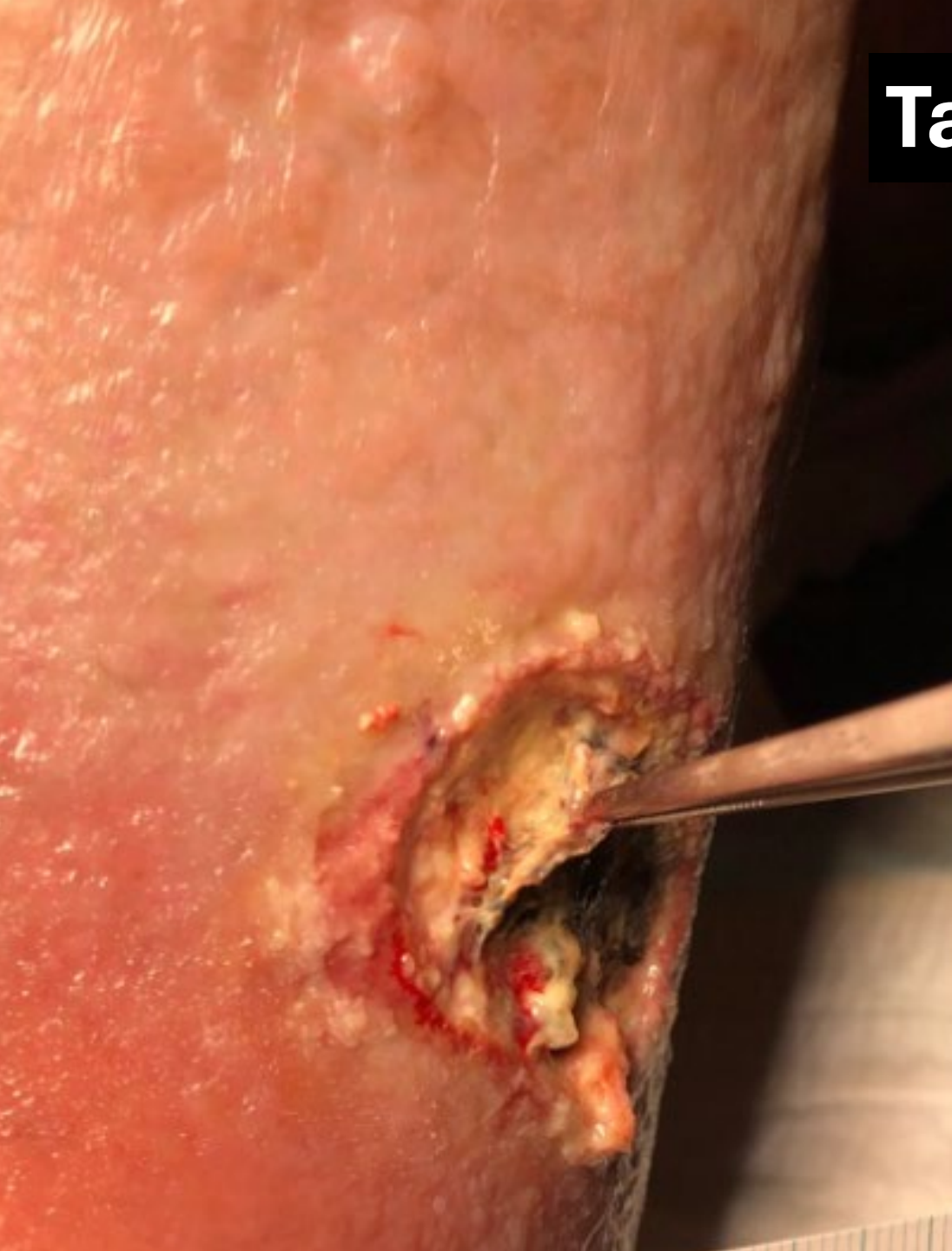- **antimikrobielle Aktivität** gegen ein **breites Spektrum** von Mikroorganismen, einschließlich pathogene in **Biofilmen**
- **geringe Inaktivierung** durch organische Verbindungen
- **gute Penetration**, auch in nekrotisches Gewebe und Schorf
- **minimaler systemischer Absorption**
- kein Risiko der Entwicklung von mikrobiellen Resistenzen
- **gute lokale und systemische Verträglichkeit**
- **unterstützende Wirkung** durch Unterdrückung übermäßiger Entzündungen
- **Förderung** der Wundheilung
- **niedrige Kosten** und **einfache Anwendung**

53 j. ♂

Ulcus cruris US links

Adipositas per magna
Arterielle Hypertonie

Tag 0



53 j. ♀ ♂


Ulcus cruris US links

- beginnendes Erysipel?...

Was machen wir?

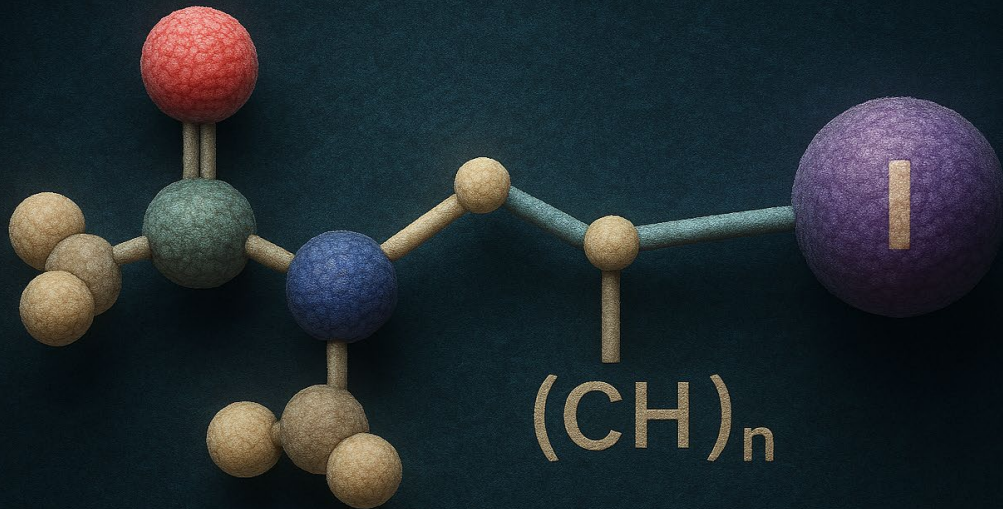
- **HOSPITALISATION**

Povidone Iodine:



- Iod bildet einen Komplex mit dem synthetischen Trägerpolymer Povidon, das selbst keine mikrobizide Wirkung besitzt
- seit vielen Jahrzehnten in der Wundheilung eingesetzt und getestet

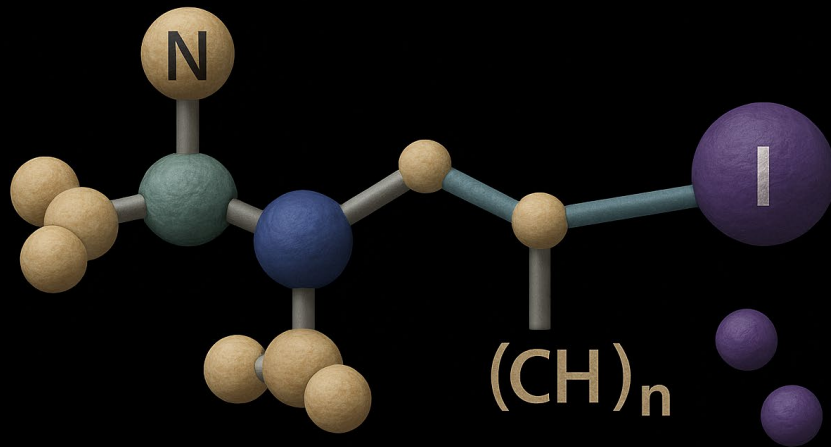
Povidone Iodine:



Povidonjodkomplex

- Iod bildet einen Komplex mit dem synthetischen Trägerpolymer Povidon, das selbst keine mikrobizide Wirkung besitzt
- **seit vielen Jahrzehnten in der Wundheilung eingesetzt und getestet**

Povidone Iodine:

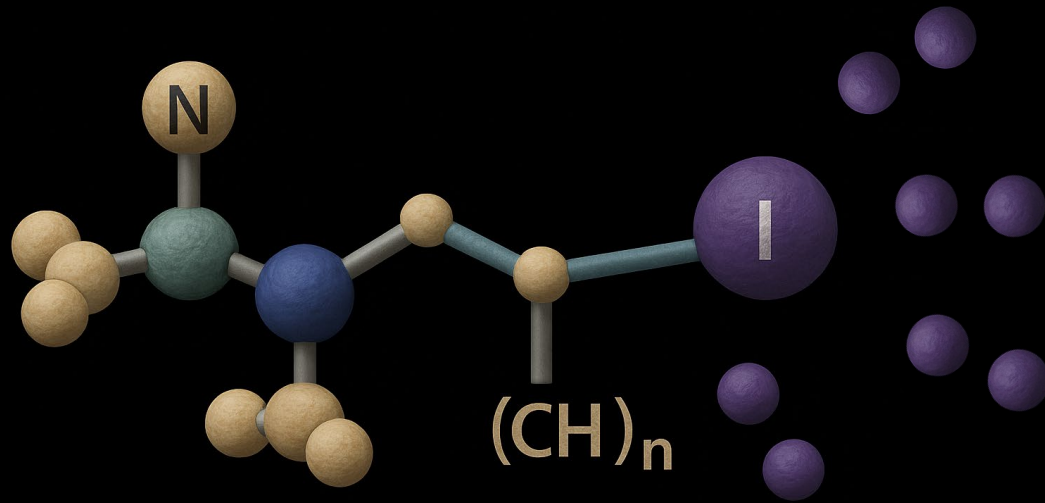


Release of iodine (I₂)

- in wässrigem Medium wird freies Iod aus dem Povidon-Iod-Komplex freigesetzt
- immer mehr freies Iod aus dem Povidon-Iod-Reservoir freigesetzt
- minimiert Sicherheits- und Verträglichkeitsprobleme (Hautexposition) gegenüber früheren elementaren Jodformulierungen
- scheint vor einer Hemmung der Granulationsgewebsbildung zu schützen
- minimaler systemischer Absorption

KI

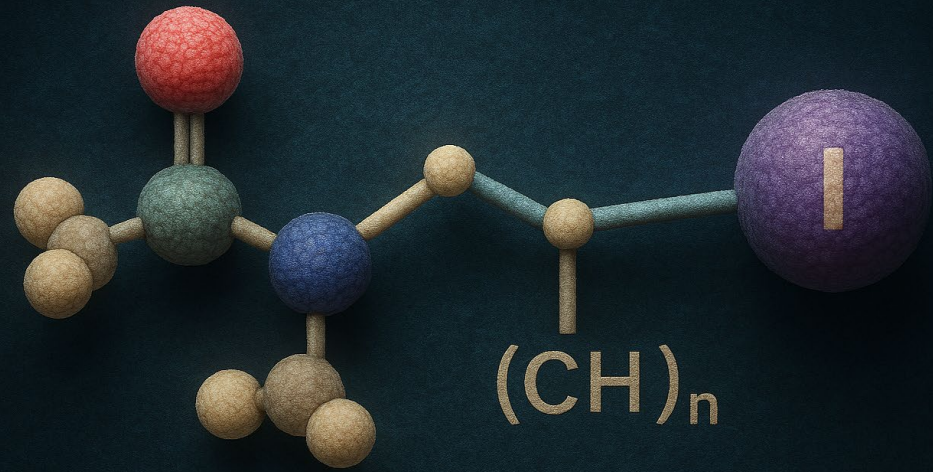
Povidone Iodine:



Release of iodine (I_2)

- kein Risiko der Entwicklung von mikrobiellen Resistenzen
- gute lokale und systemische Verträglichkeit
- unterstützende Wirkung durch Unterdrückung übermäßiger Entzündungen
- Förderung der Wundheilung
- niedrige Kosten und einfache Anwendung

Povidone Iodine:



Povidonjodkomplex

KI

➤ **Hemmung der Biofilmbildung**

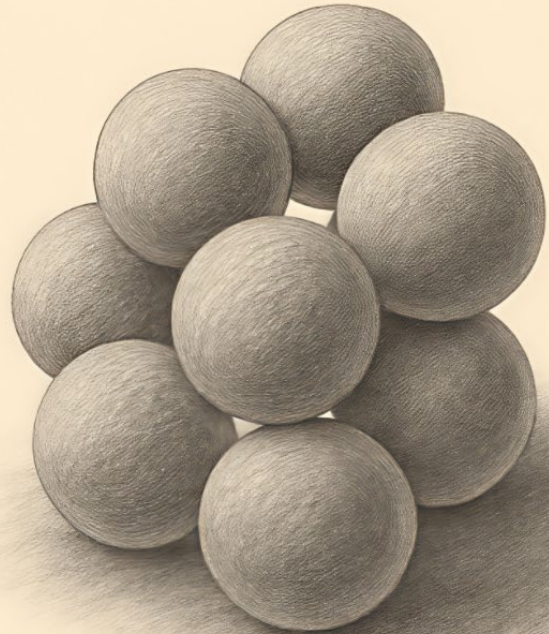
➤ PVP-I besitzt ein breites Wirkungsspektrum gegen grampositive (einschließlich MRSA) und gramnegative Bakterien, (Pseudomonas), Pilze, Viren, Protozoen und Bakteriensporen

Gordon, 1993; Müller et al., 2006

K.O. Oduwole et al, Anti-biofilm activity of sub-inhibitory povidoneiodine concentrations against *Staphylococcus epidermidis* and

S.L. Percival et al. Antiseptics for treating infected wounds: efficacy on biofilms and effect of pH, *Crit. Rev. Microbiol.* (2014) 1e17.

Povidone Iodine:



Staphylococcus
aureus

KI

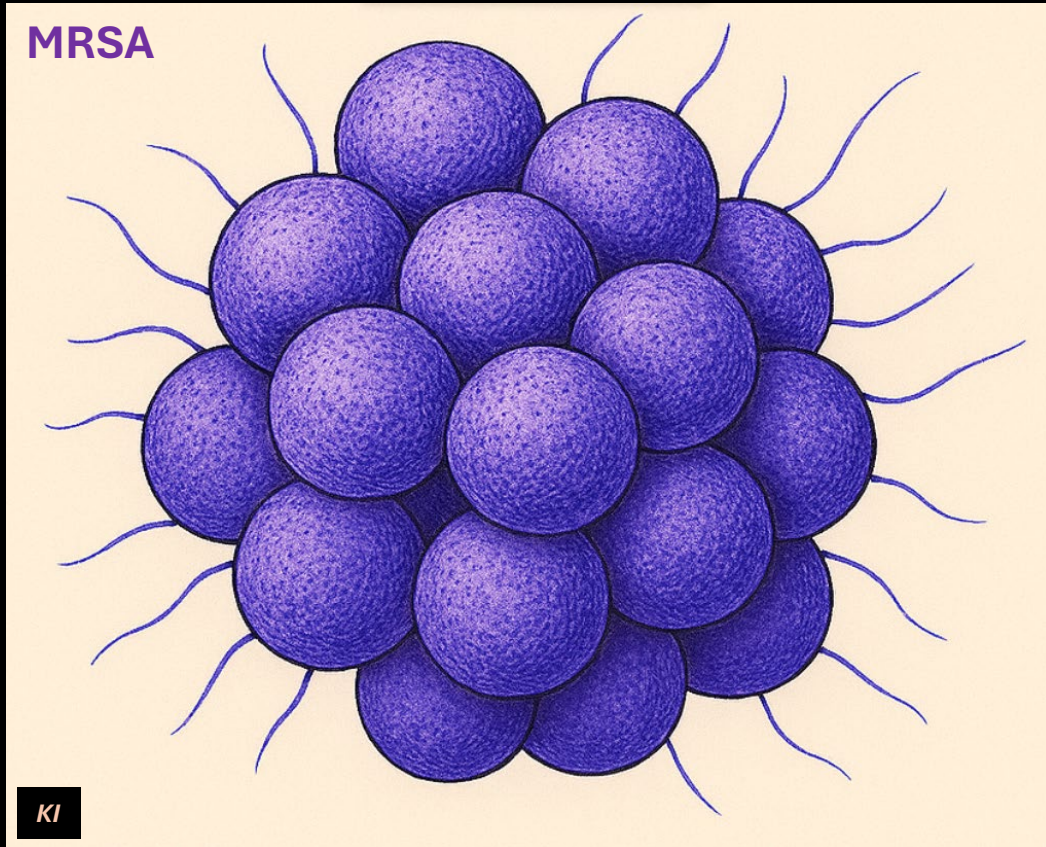
- Hemmung der Biofilmbildung von Staphylokokken
- PVP-I besitzt ein breites Wirkungsspektrum gegen grampositive (einschließlich MRSA) und gramnegative Bakterien (Pseudomonas), anaerobes, Pilze, Viren, Protozoen und Bakteriensporen

Gordon, 1993; Müller et al., 2006

K.O. Oduwole et al, Anti-biofilm activity of sub-inhibitory povidoneiodine concentrations against Staphylococcus epidermidis and

S.L. Percival et al. Antiseptics for treating infected wounds: efficacy on biofilms and effect of pH, Crit. Rev. Microbiol. (2014) 1e17.

Povidone Iodine:



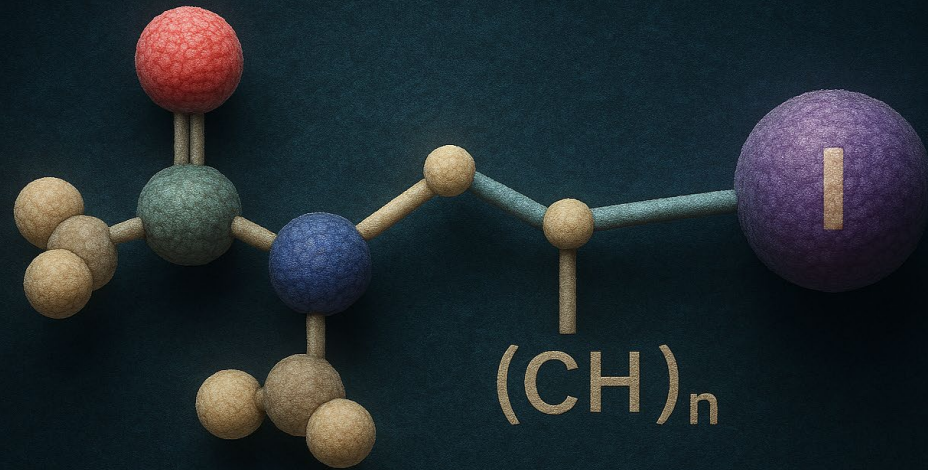
- Hemmung der Biofilmbildung von Staphylokokken
- **PVP-I besitzt ein breites Wirkungsspektrum gegen grampositive (einschließlich MRSA) und gramnegative Bakterien (Pseudomonas), anaerobes, Pilze, Viren, Protozoen und Bakteriensporen**
- Keine mikrobiellen Resistenzen

Gordon, 1993; Müller et al., 2006

K.O. Oduwole et al, Anti-biofilm activity of sub-inhibitory povidoneiodine concentrations against *Staphylococcus epidermidis* and

S.L. Percival et al. Antiseptics for treating infected wounds: efficacy on biofilms and effect of pH, *Crit. Rev. Microbiol.* (2014) 1e17.

Povidone Iodine:



Povidonjodkomplex

KI

- Hemmung der Biofilmbildung von Staphylokokken
- PVP-I besitzt ein breites Wirkungsspektrum gegen grampositive (einschließlich MRSA) und gramnegative Bakterien (Pseudomonas), anaerobes, Pilze, Viren, Protozoen und Bakteriensporen
- Keine mikrobiellen Resistenzen

Gordon, 1993; Müller et al., 2006

K.O. Oduwole et al, Anti-biofilm activity of sub-inhibitory povidoneiodine concentrations against *Staphylococcus epidermidis* and

S.L. Percival et al. Antiseptics for treating infected wounds: efficacy on biofilms and effect of pH, *Crit. Rev. Microbiol.* (2014) 1e17.

A close-up photograph of a surgical site on a patient's arm. The skin is reddened and there is a visible incision with exposed tissue. A surgical instrument is visible on the right side of the frame. The image is overlaid with several text boxes.

Tag 0

Was machen wir?

Geduld

Ausdauer

Kompression

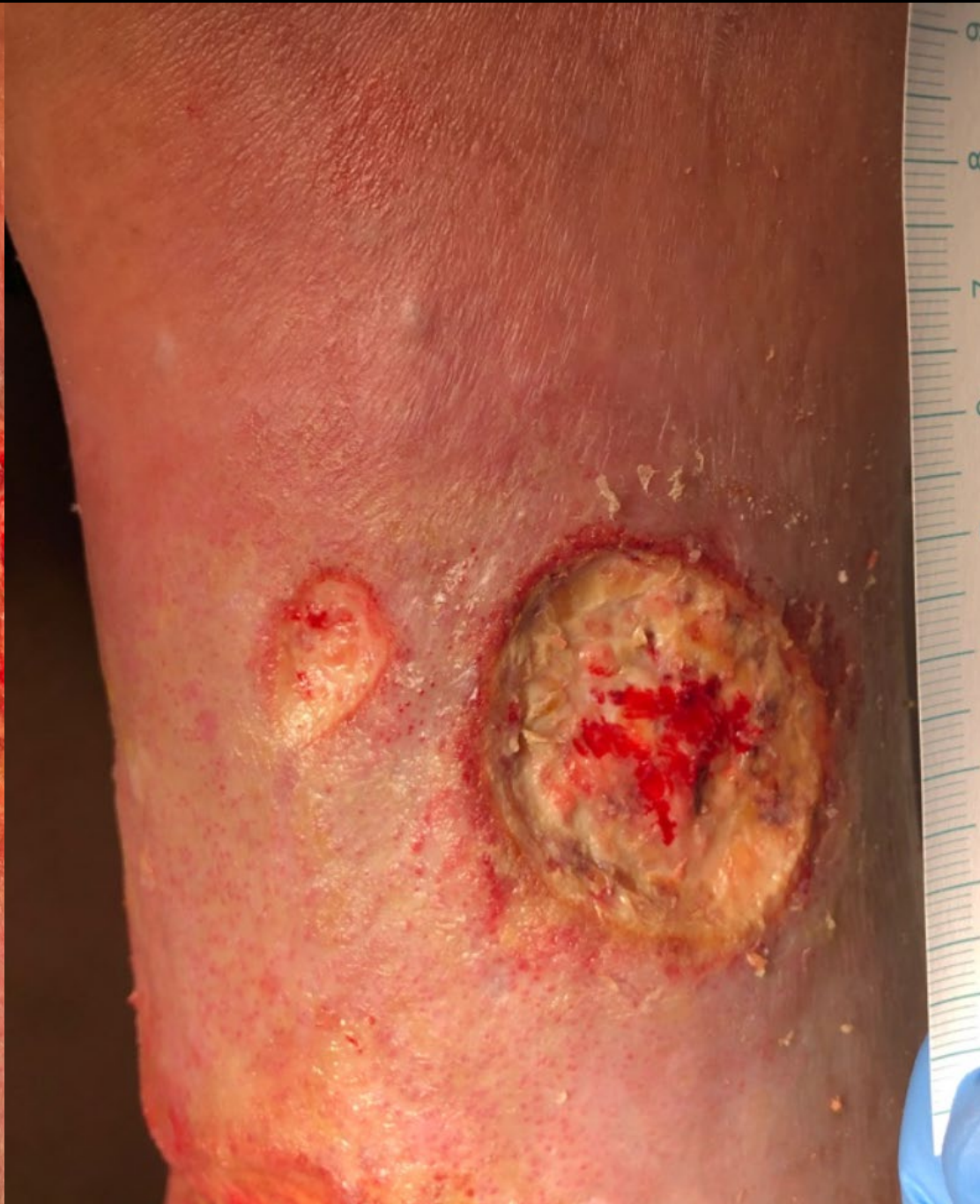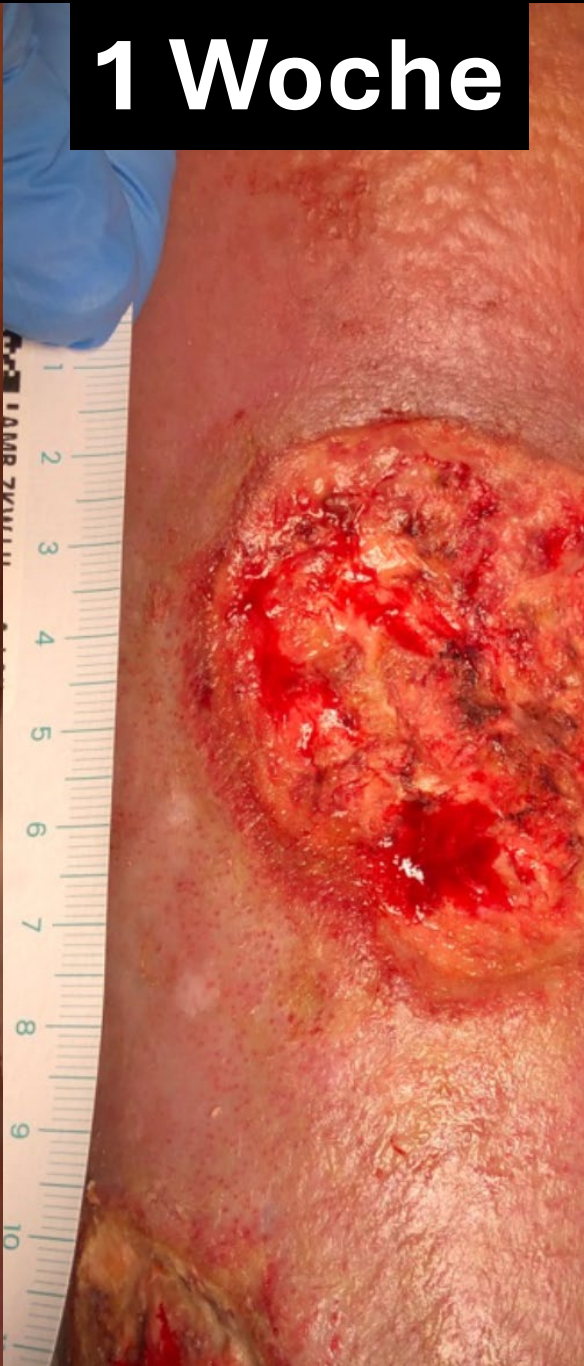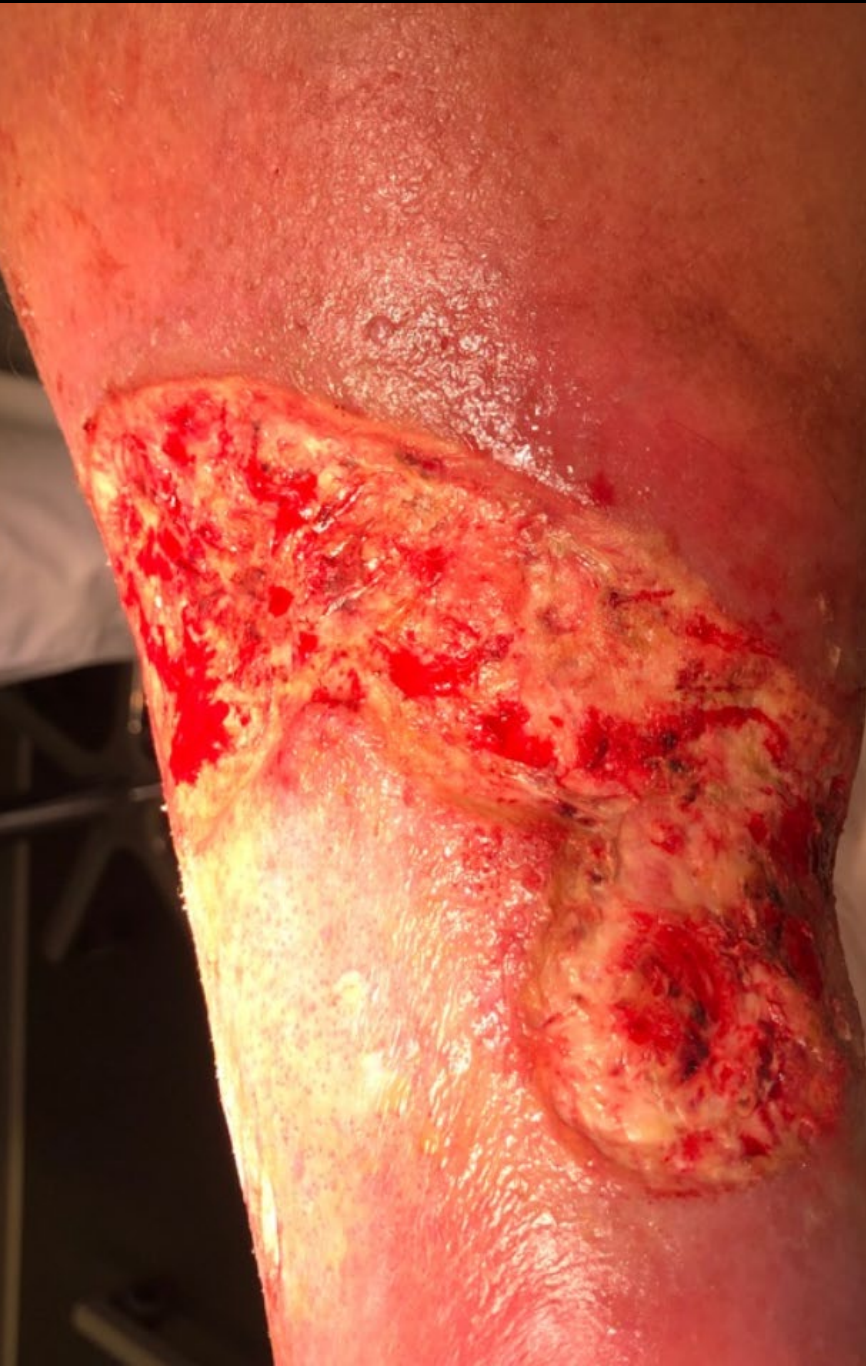Povidon Jod

53 j. ♂

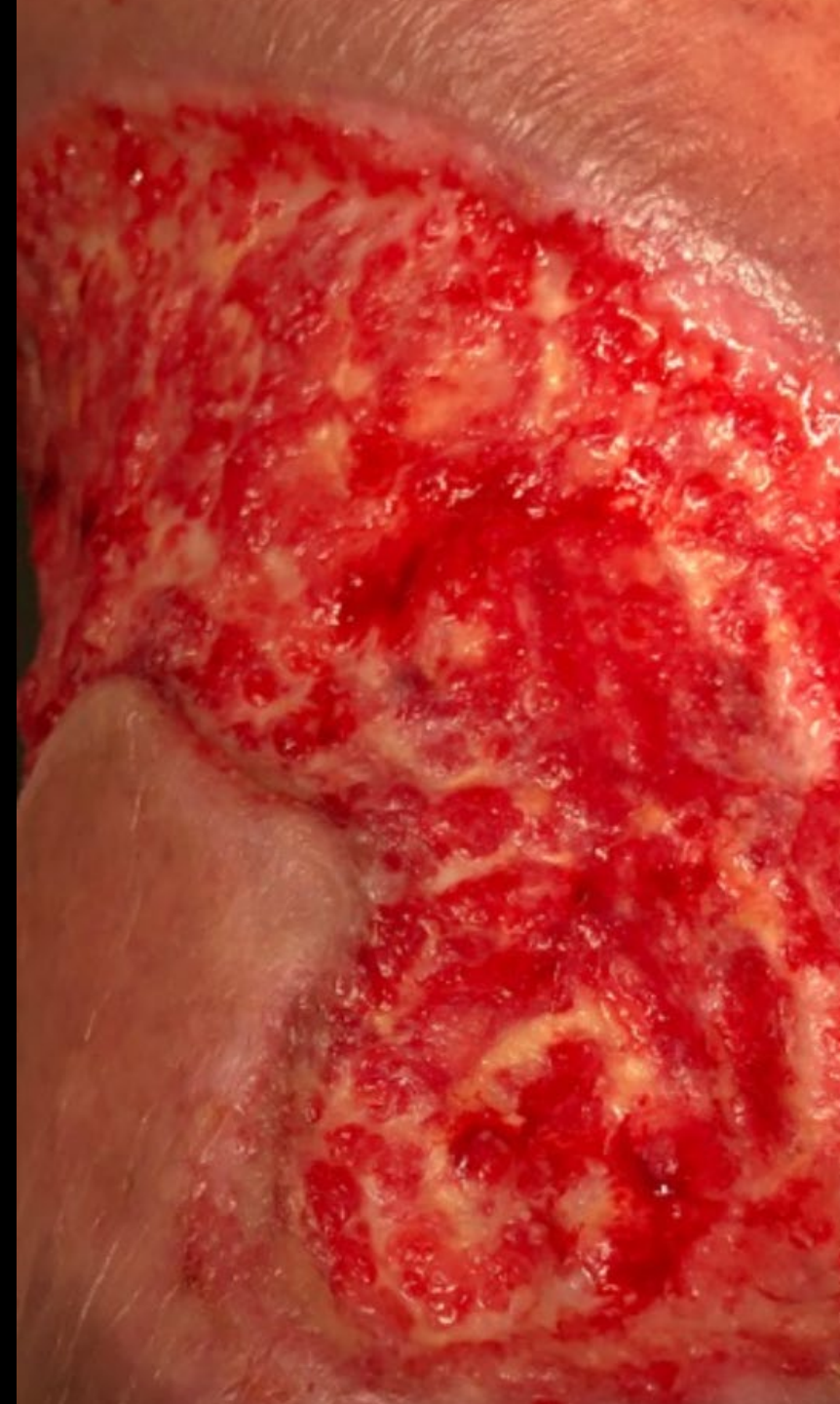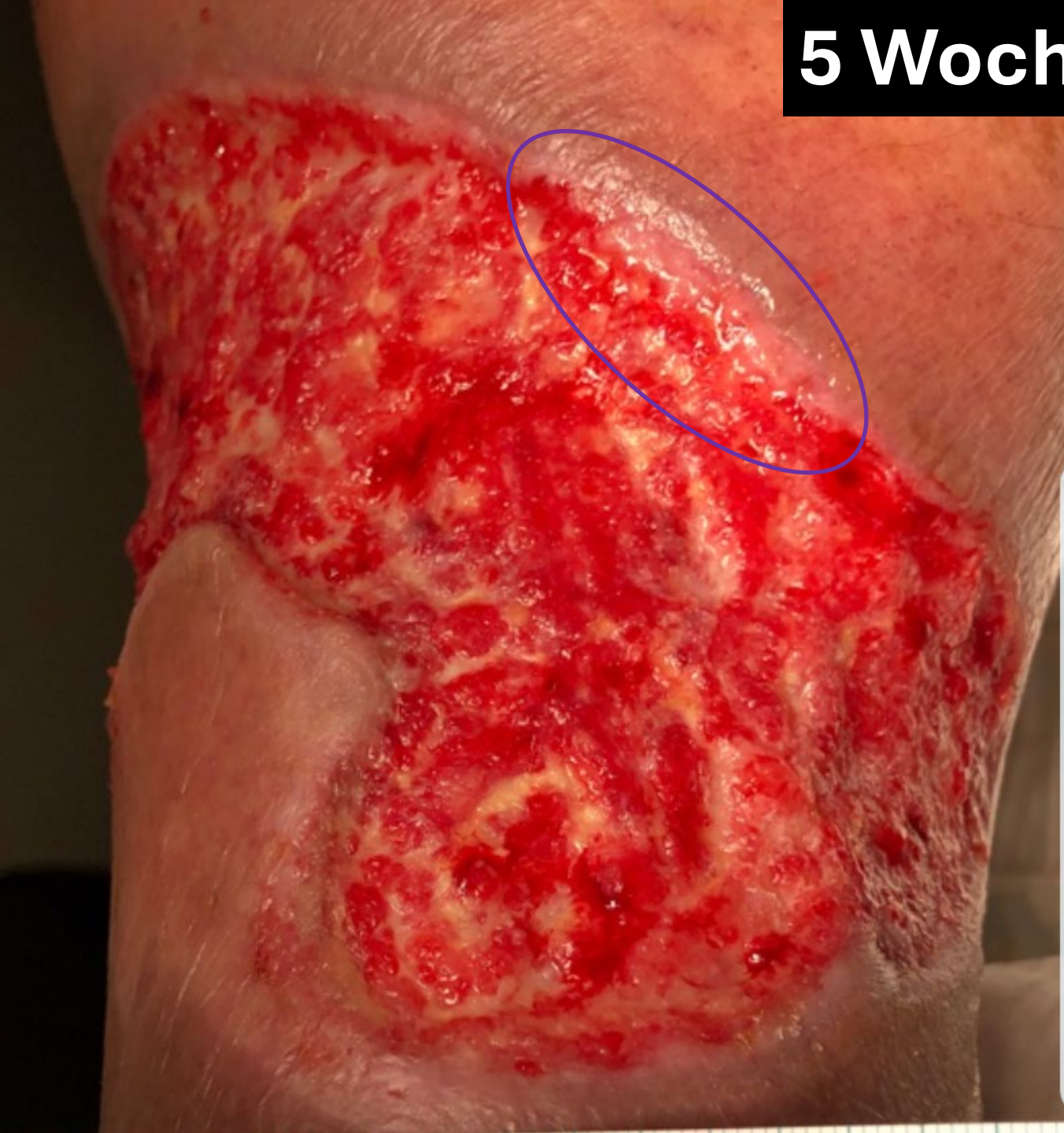Ulcus cruris US links

- **Verbandwechsel durch Partnerin, Pflegefachfrau**
- **mit Jod Salbe 3x am Tag**
- **Kompression mit ATS-Kompressionsstrümpfen**

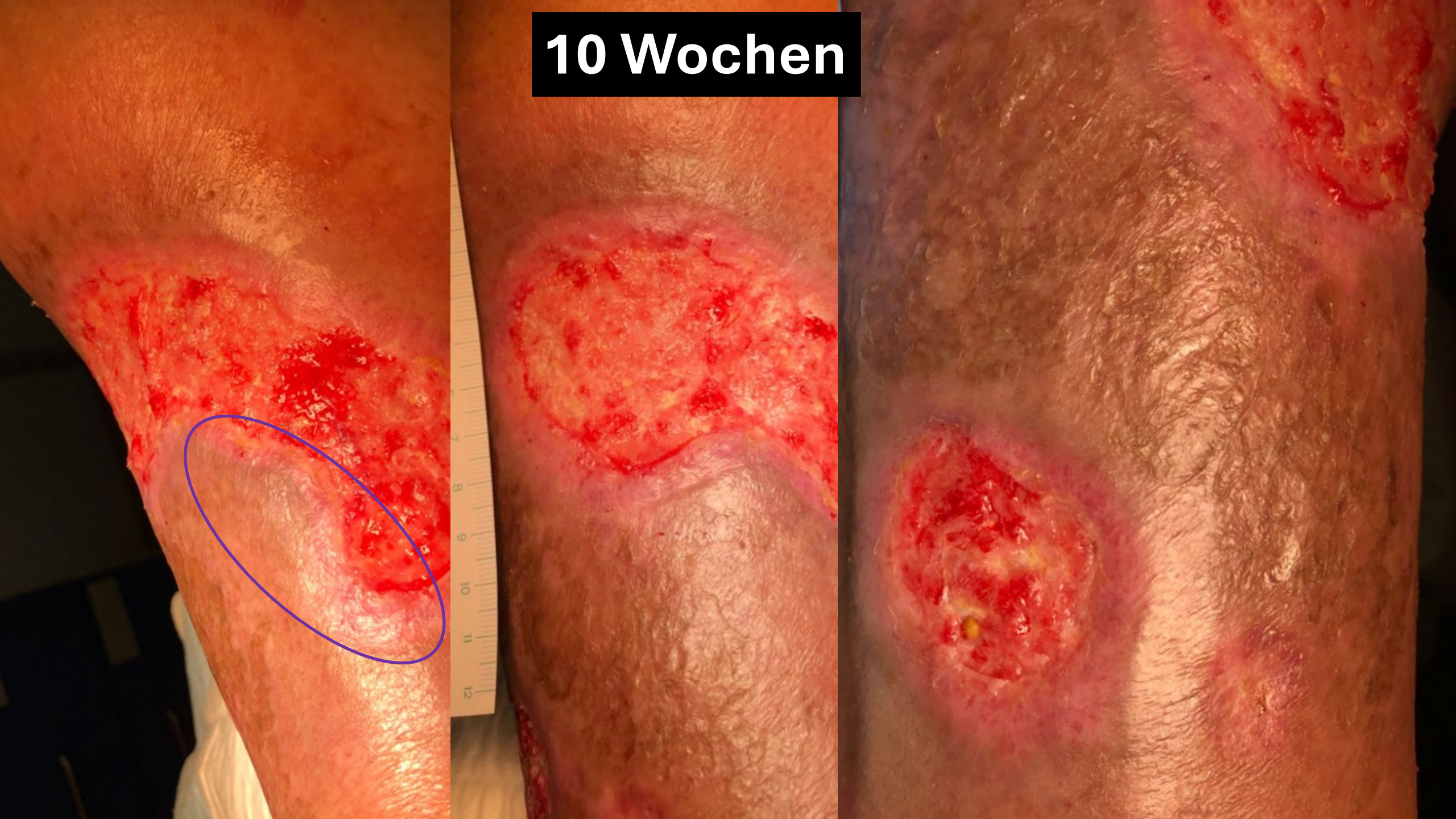1 Woche



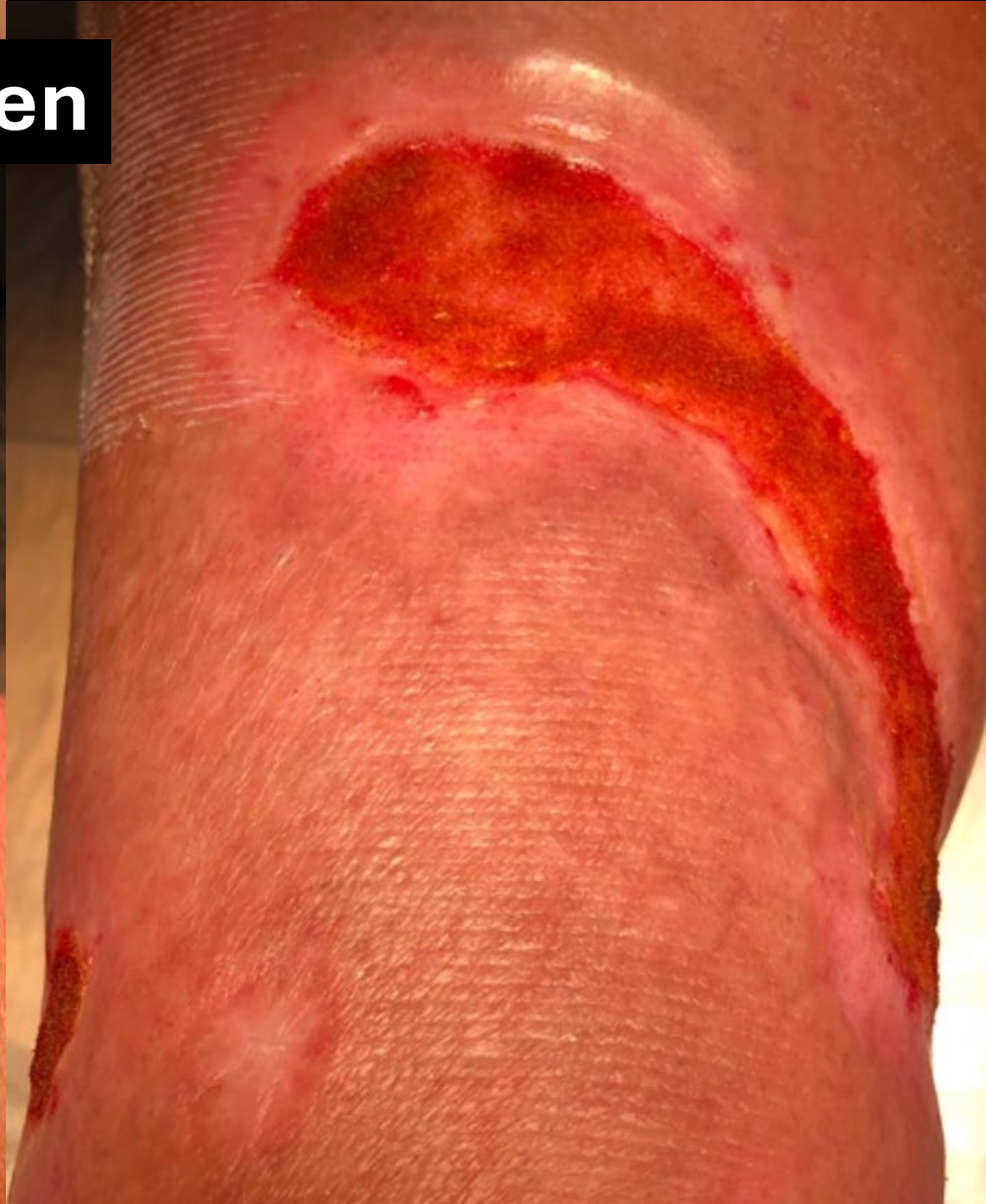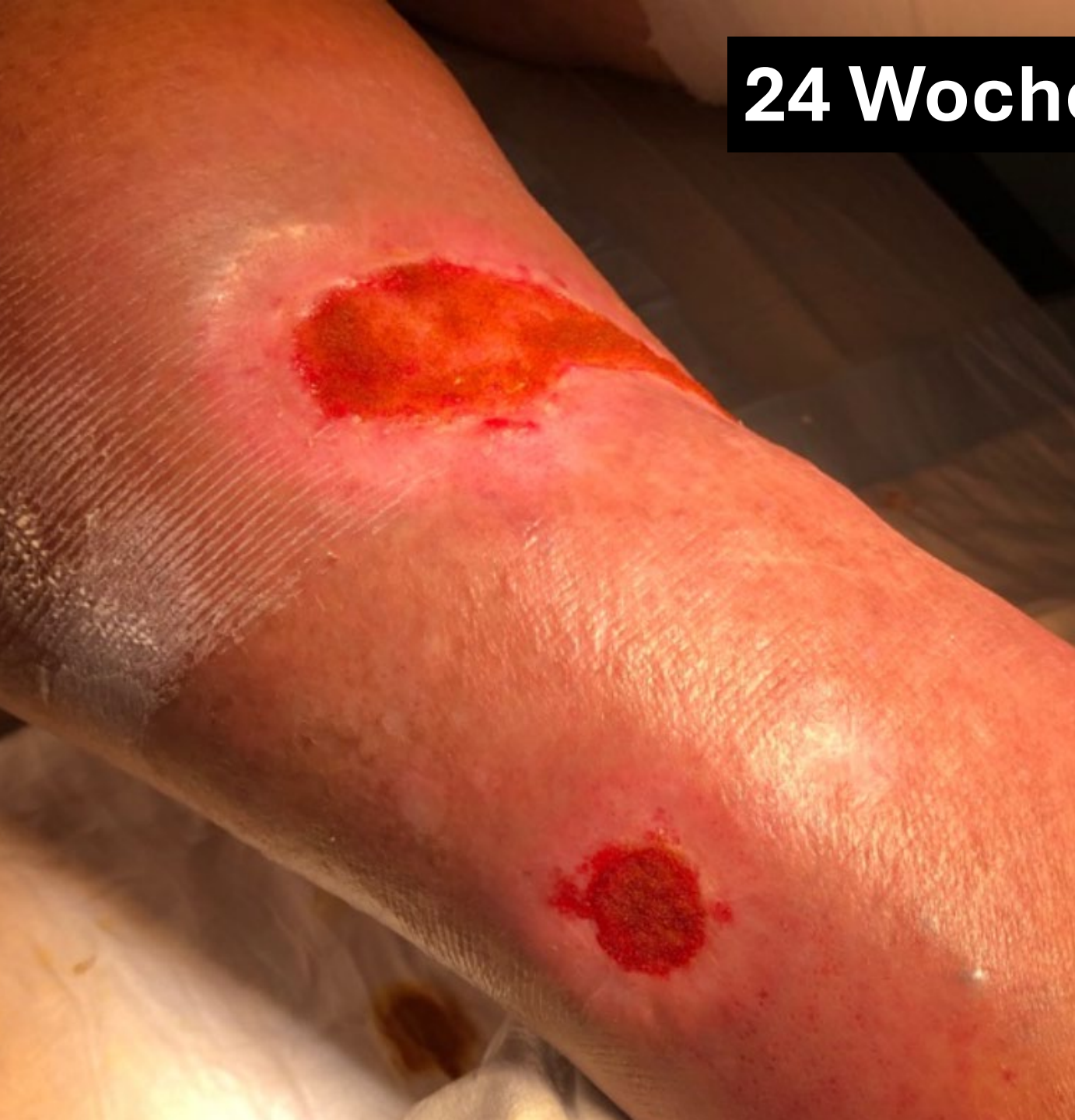5 Wochen



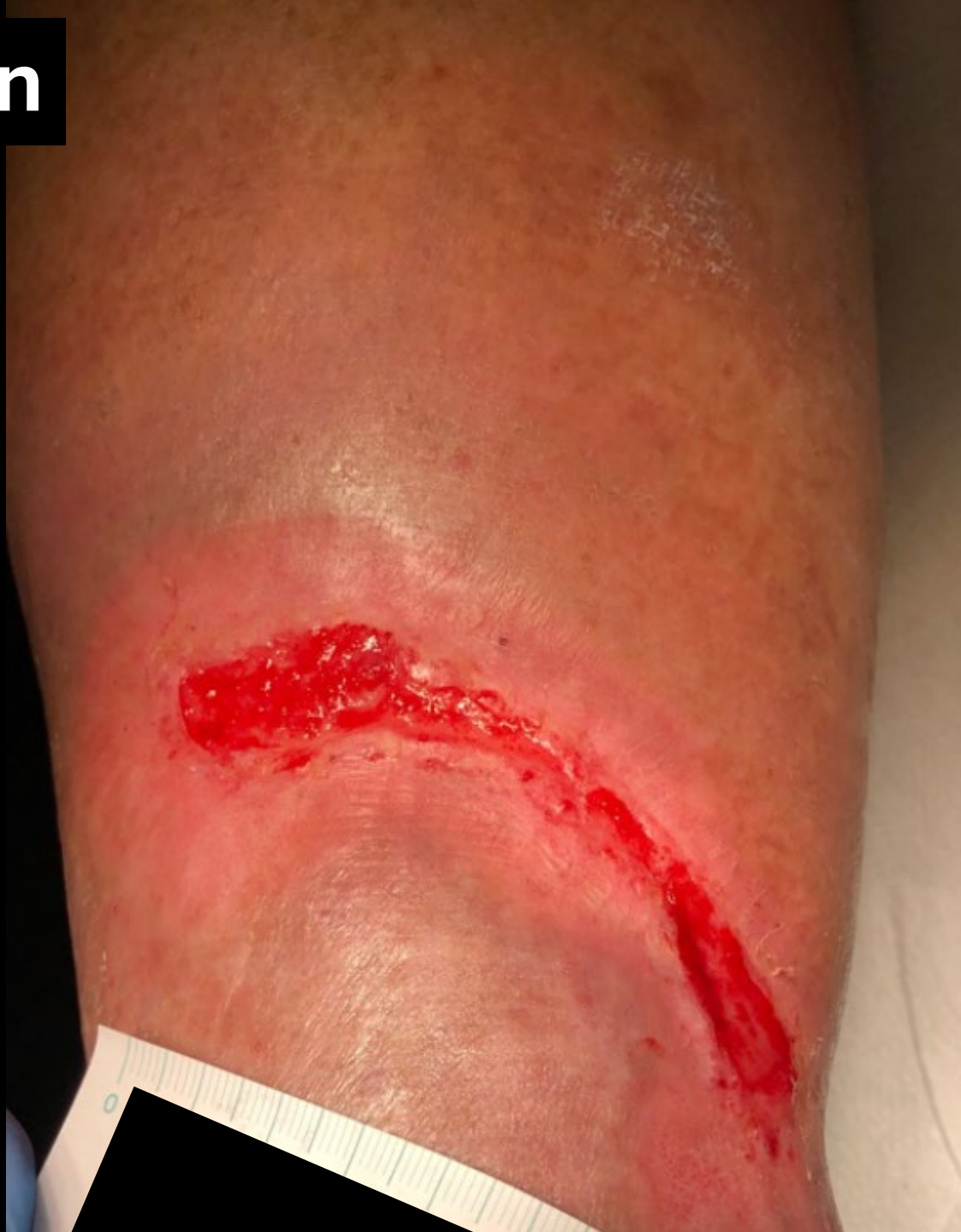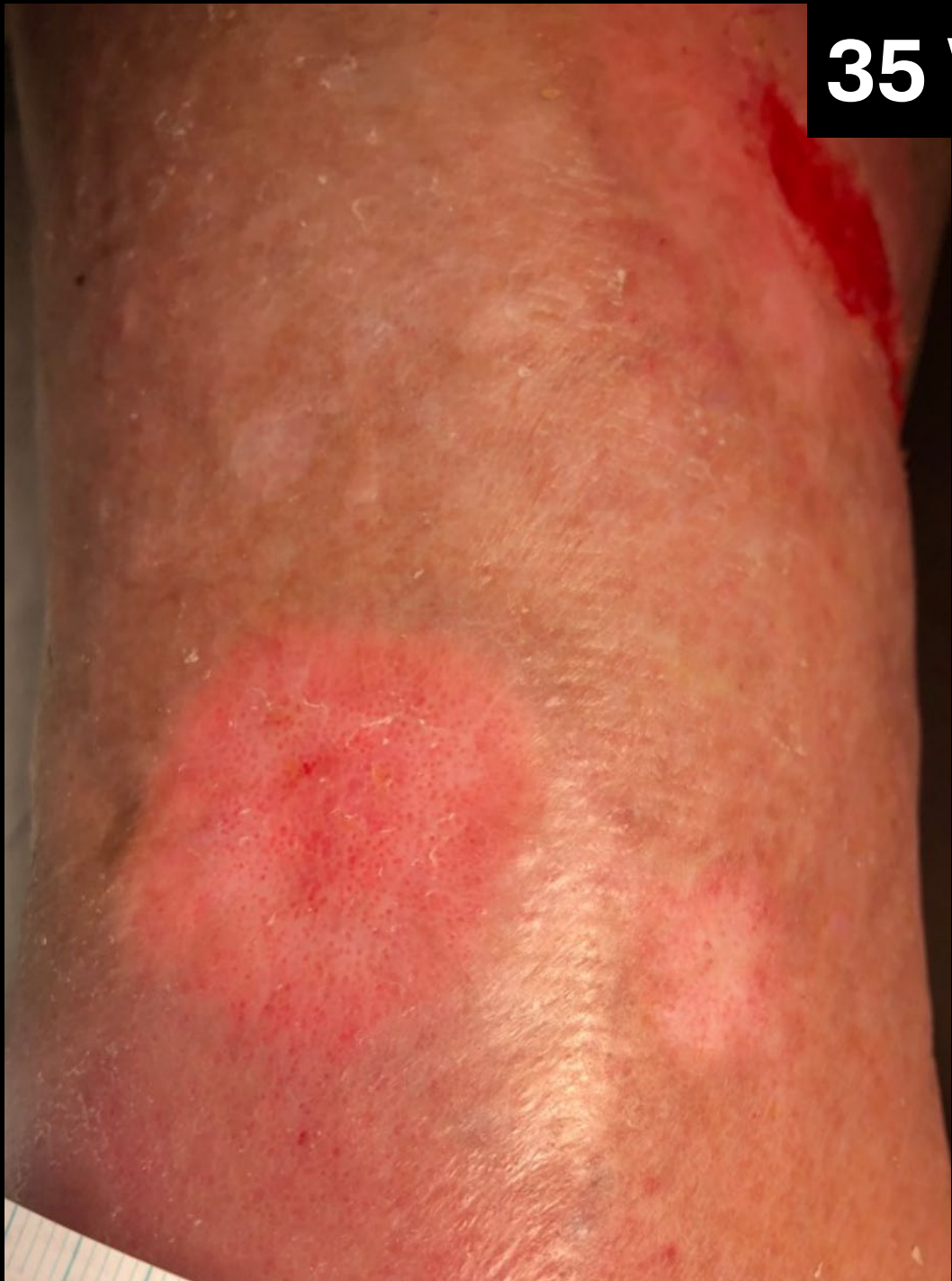10 Wochen



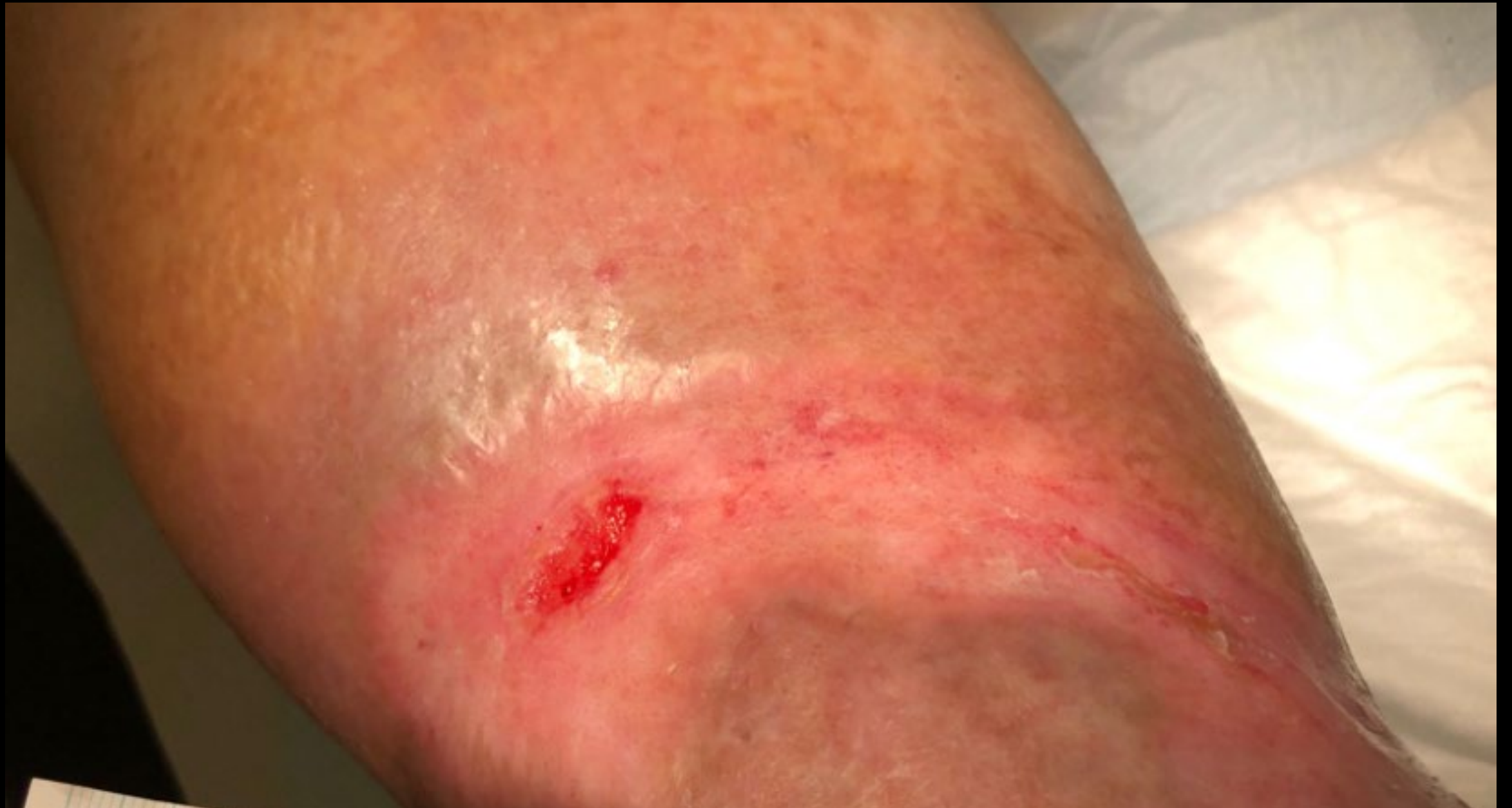24 Wochen



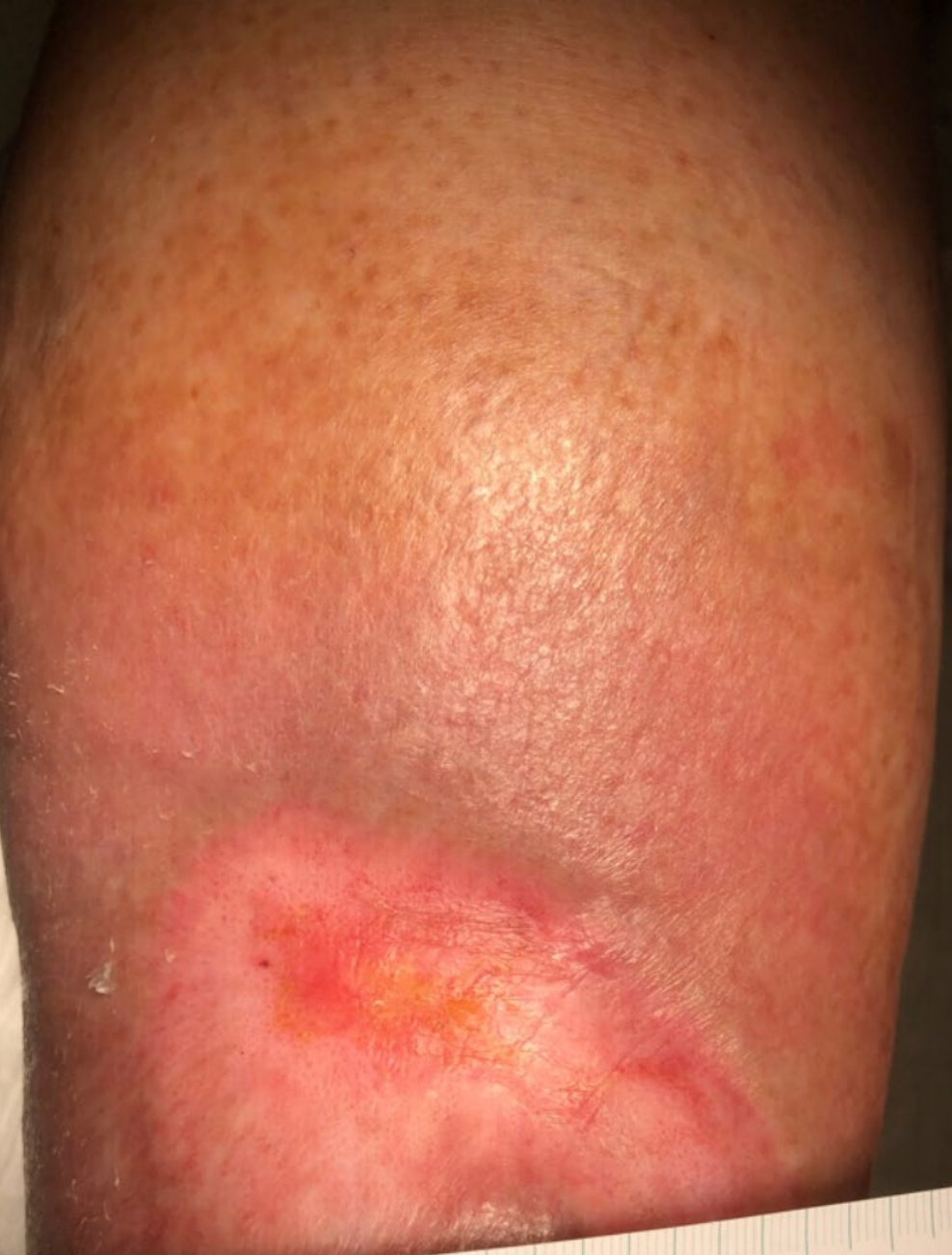35 Wochen



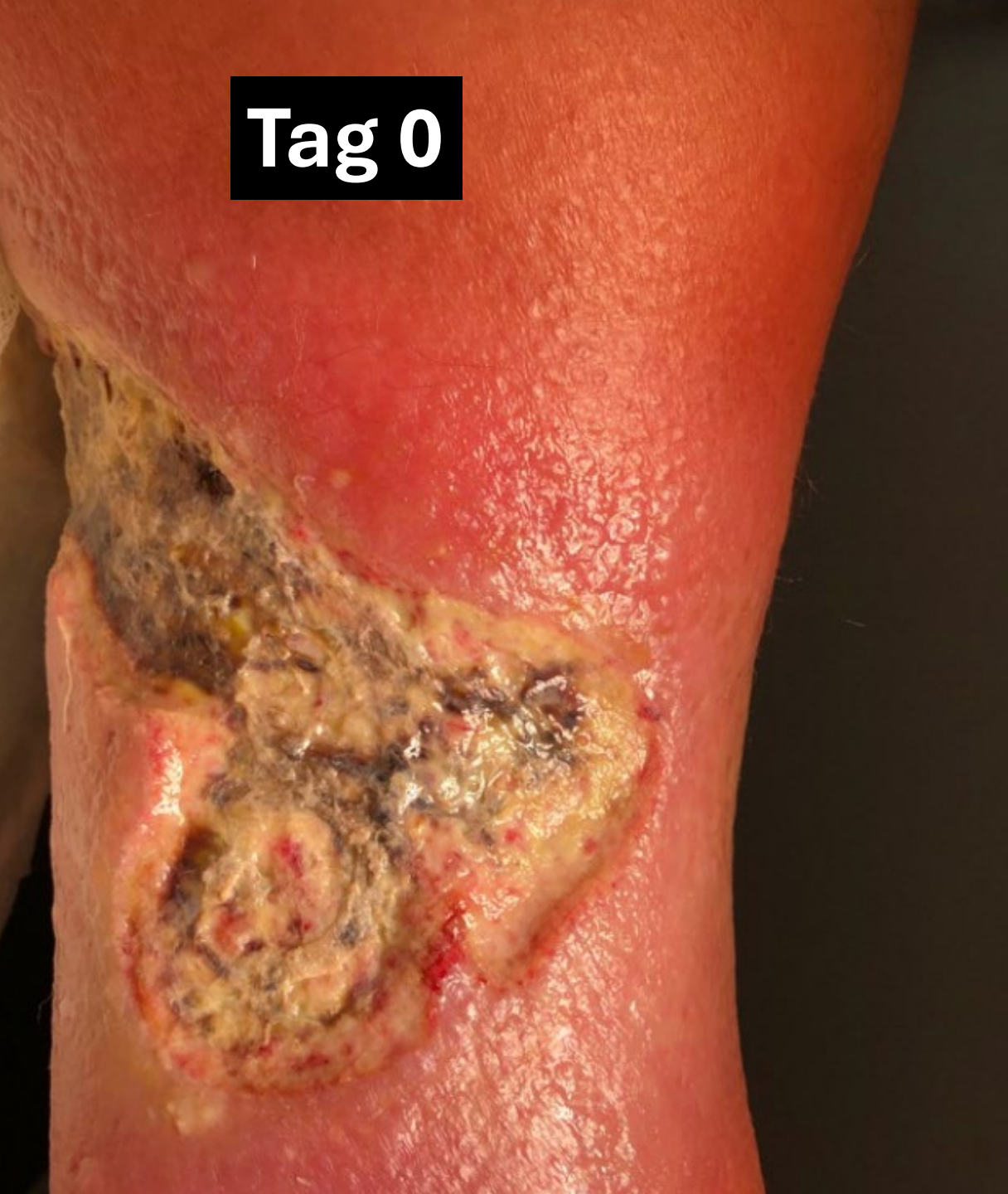45 Wochen



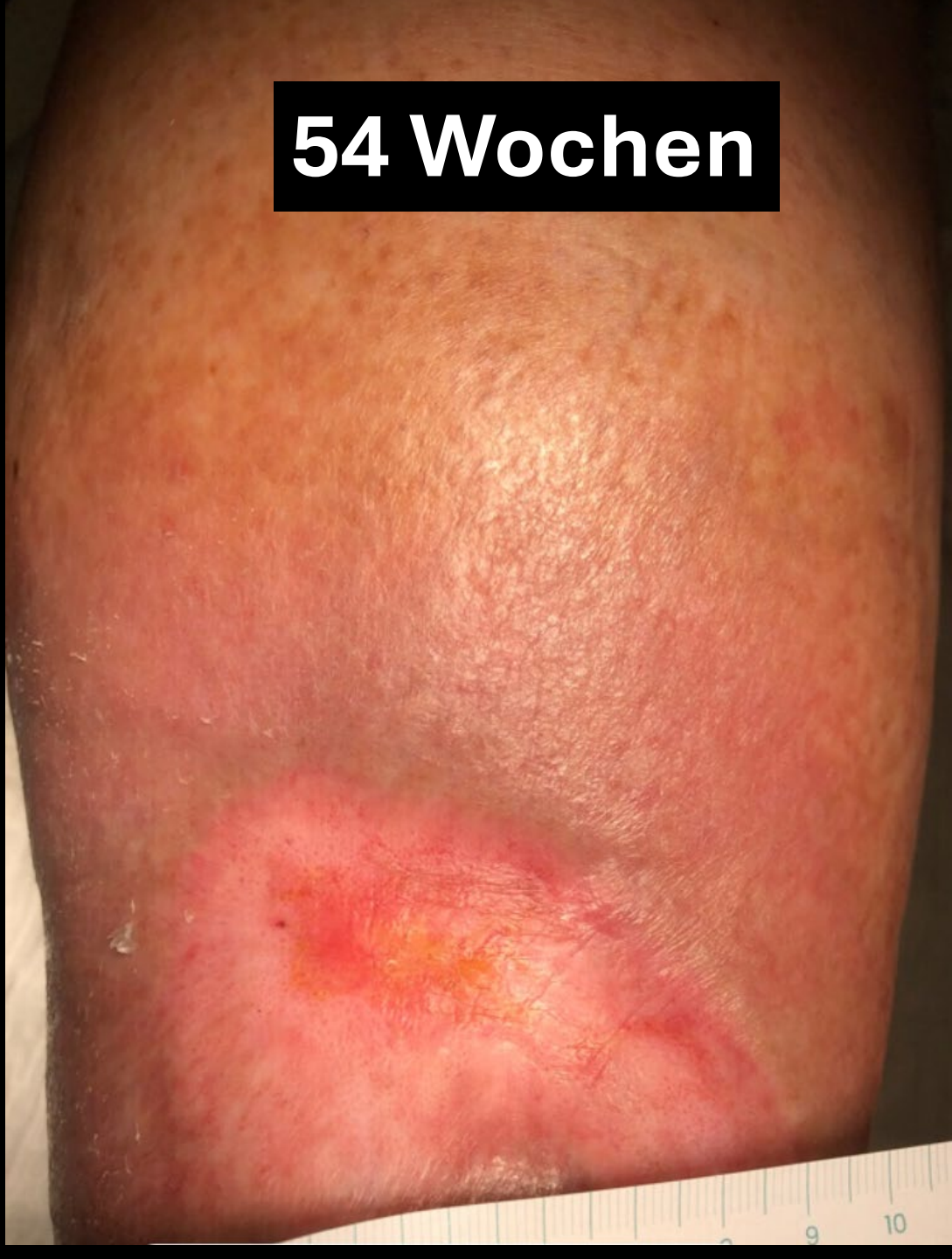54 Wochen



Tag 0



54 Wochen



Allergie

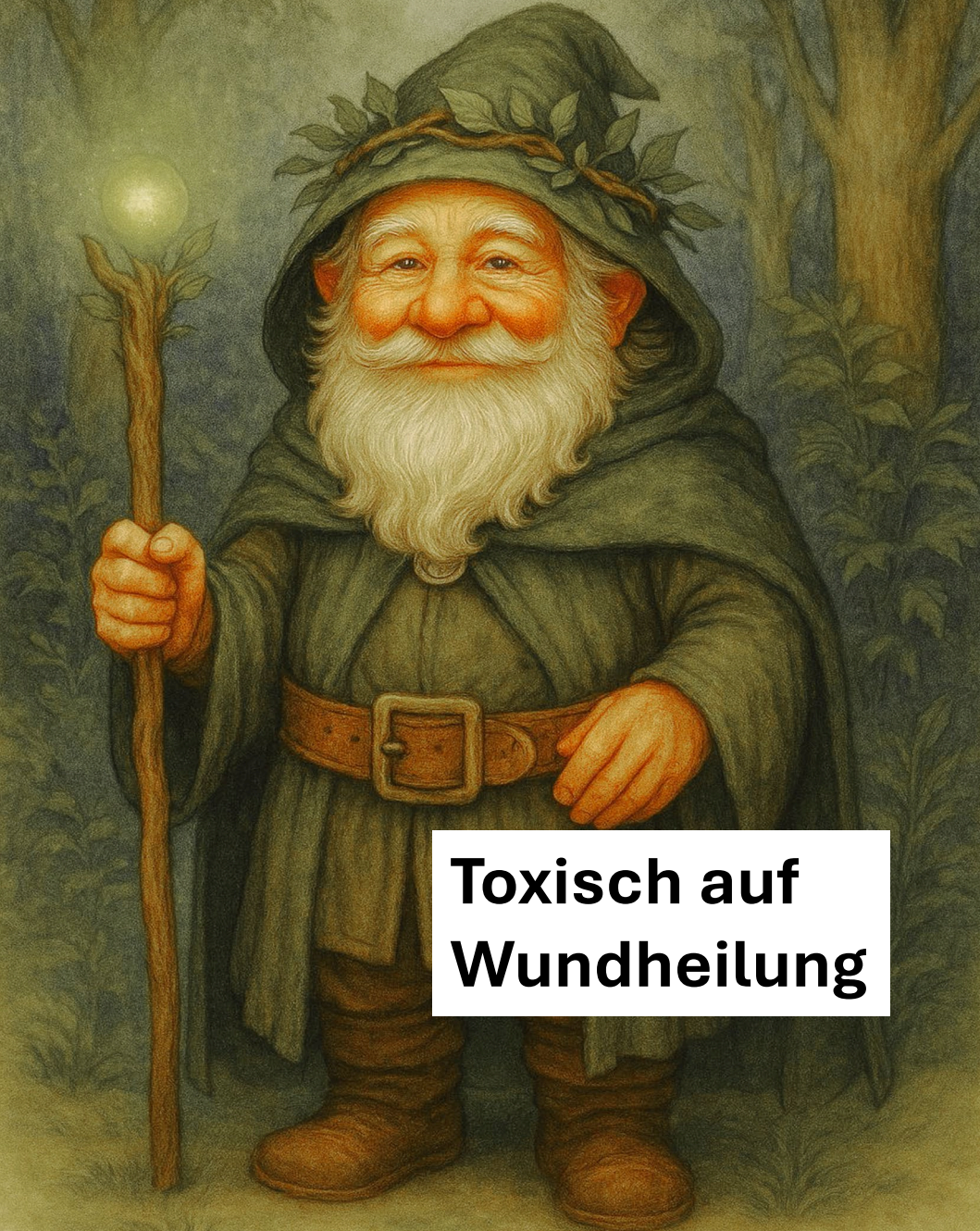

- Jodallergien sind selten (Chlorhexidin 10x)
- typisch „jodallergisch“ benannt wenn:
 - Nebenwirkung während einer radiologischen Untersuchung (Antiseptikum/Kontrastmittel)
- meist Überempfindlichkeitsreaktionen
 - allergisch/nicht allergisch
- eine Allergie gegen Meeresfisch / Jodsalz = Kontraindikation auf Povidonjod
- keine Kreuzreaktionen zw. Nahrungsmitteln und jodhaltigen Medikamenten und KM

A detailed illustration of a dwarf character. He has a large, red mushroom cap with white spots on his head. He has a long, white beard and mustache, and a friendly expression. He is wearing a brown, textured tunic with a large metal buckle on his belt. He is holding a wooden staff in his right hand. The background is a soft, painterly forest scene with green foliage and brown tree trunks.

Toxisch

- keine mutagenen, neurotoxischen, teratogenen oder karzinogenen Wirkungen beobachtet




**Toxisch auf
Wundheilung**

- Povidonjod hat **keine** toxische Wirkung auf den Fibroblasten
- Povidonjod kann eine leicht hemmende Wirkung auf Fibroblasten haben, **Konzentrations abhängig und reversibel**
- neuere Zytotoxizitätstests =>PovidonJod im Vergleich zu anderen Antiseptika weist eine **sehr geringe Zytotoxizität auf**
- **keine Hemmung der Granulations- und Epithelisierungsprozesse**



**Thyreo
Toxische
Krise**

- 10 P mit Verbrennungswunden => Thiersch
- Gaze mit PVP-I 10%// Gaze mit Vaseline
- Die Schilddrüsenfunktionswerte lagen im Normbereich



**Eiweiss
Fehler**

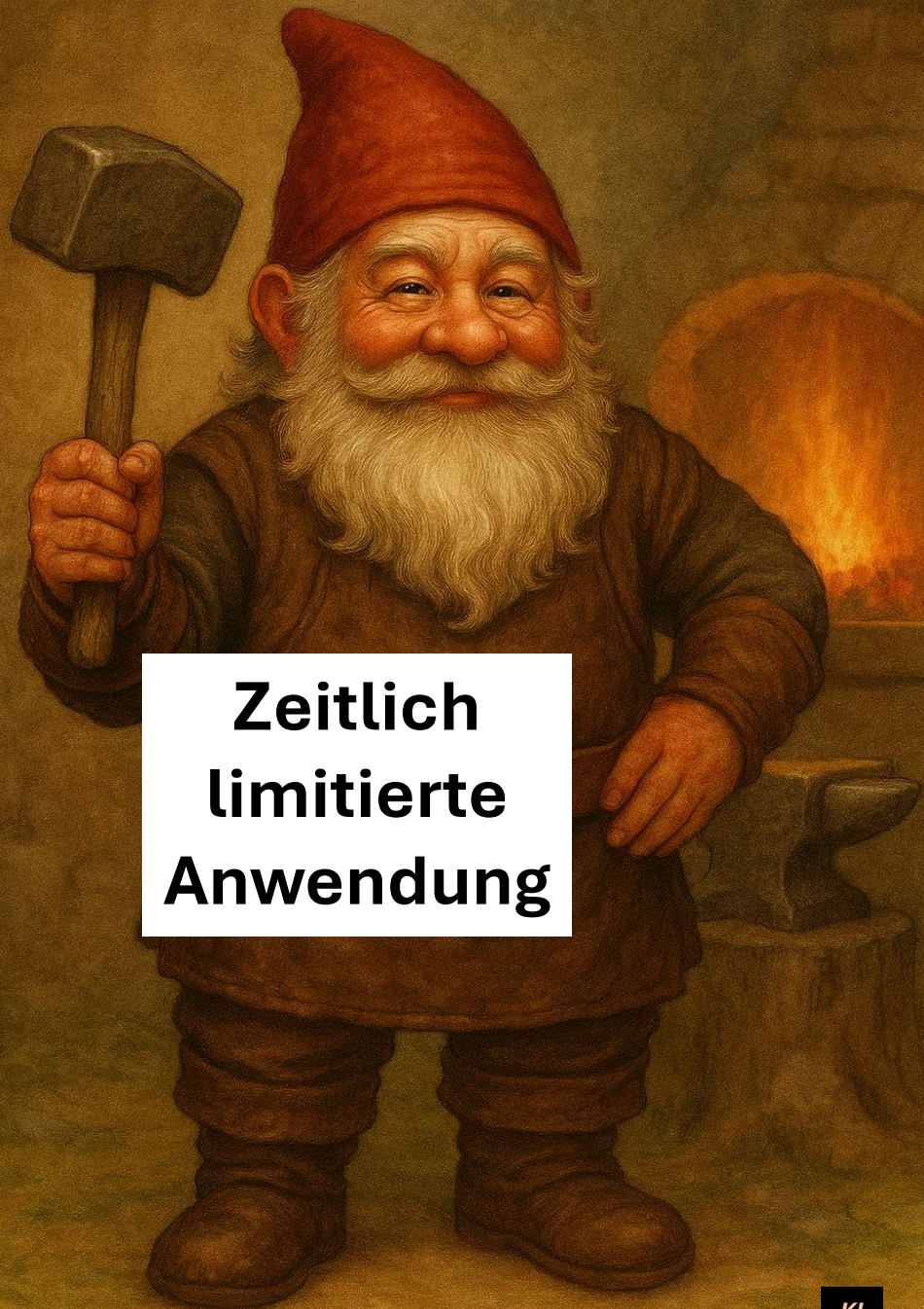➤ Es konnte keine Proteininterferenz beobachtet werden

KI



Schmerzen

- Jod kann Schmerzen verursachen
Flüssig > als Salbe
- meist die ersten Minuten
- reduziert/verhindert
- OFA mit Lidocain 4%/Xylocain 10%




**Zeitlich
limitierte
Anwendung**

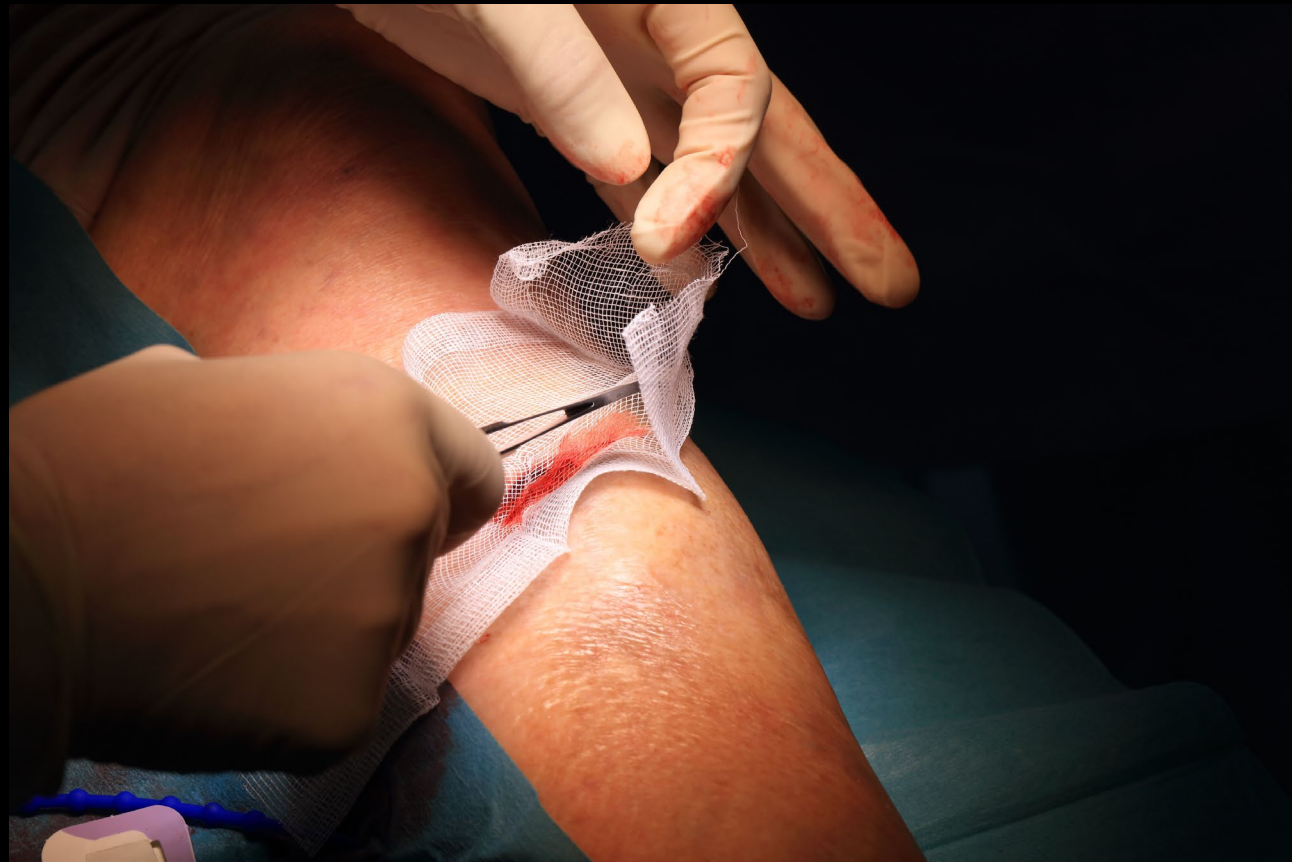macht keinen Sinn:

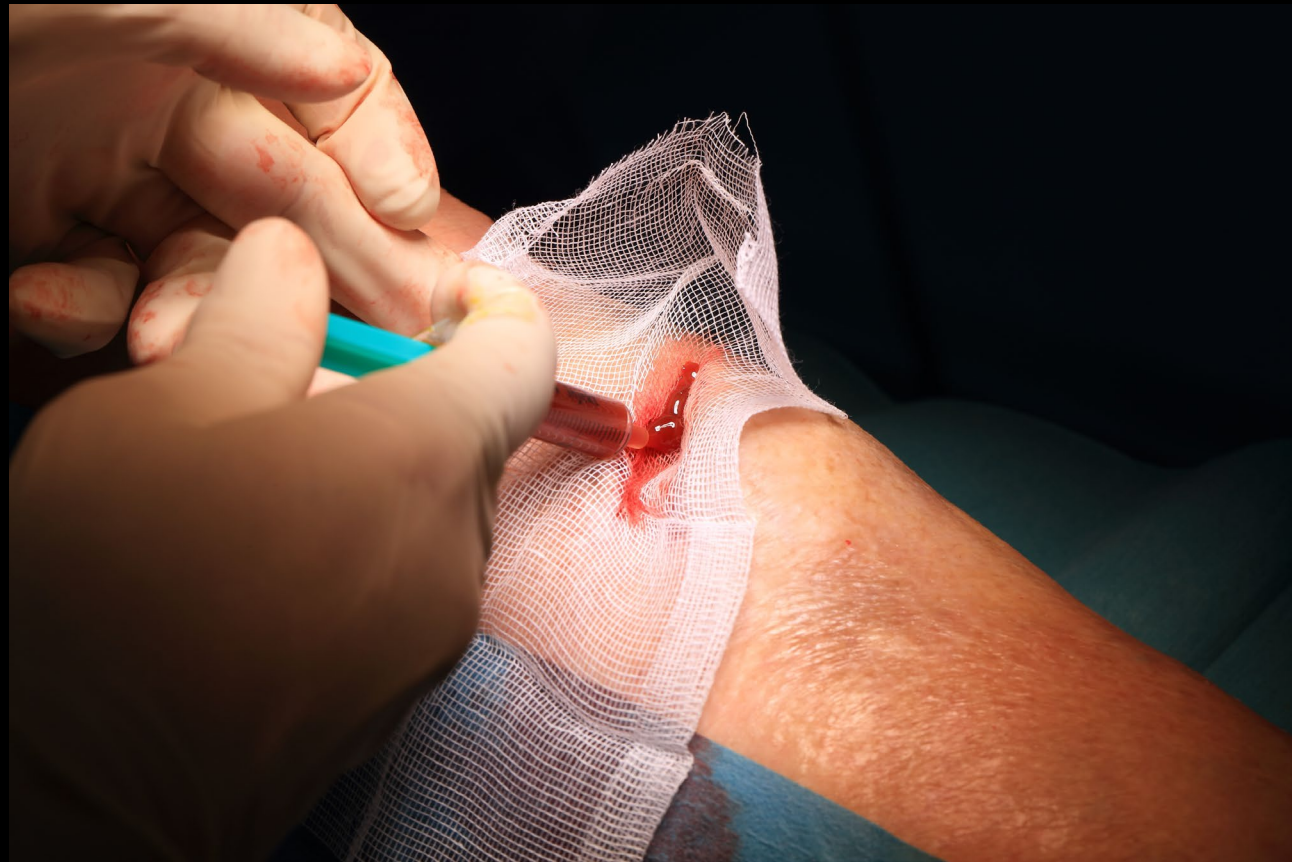- Chronische Wunden
- Infekte der Faszien (=Fasciitis)
- Wunden mit Pseudomonas aeruginosa Infekt
- Infekte mit polyresistenten Keimen
- Diabetische Füße mit freiliegendem Knochen
=> Prävention eines Infektes im Kochen

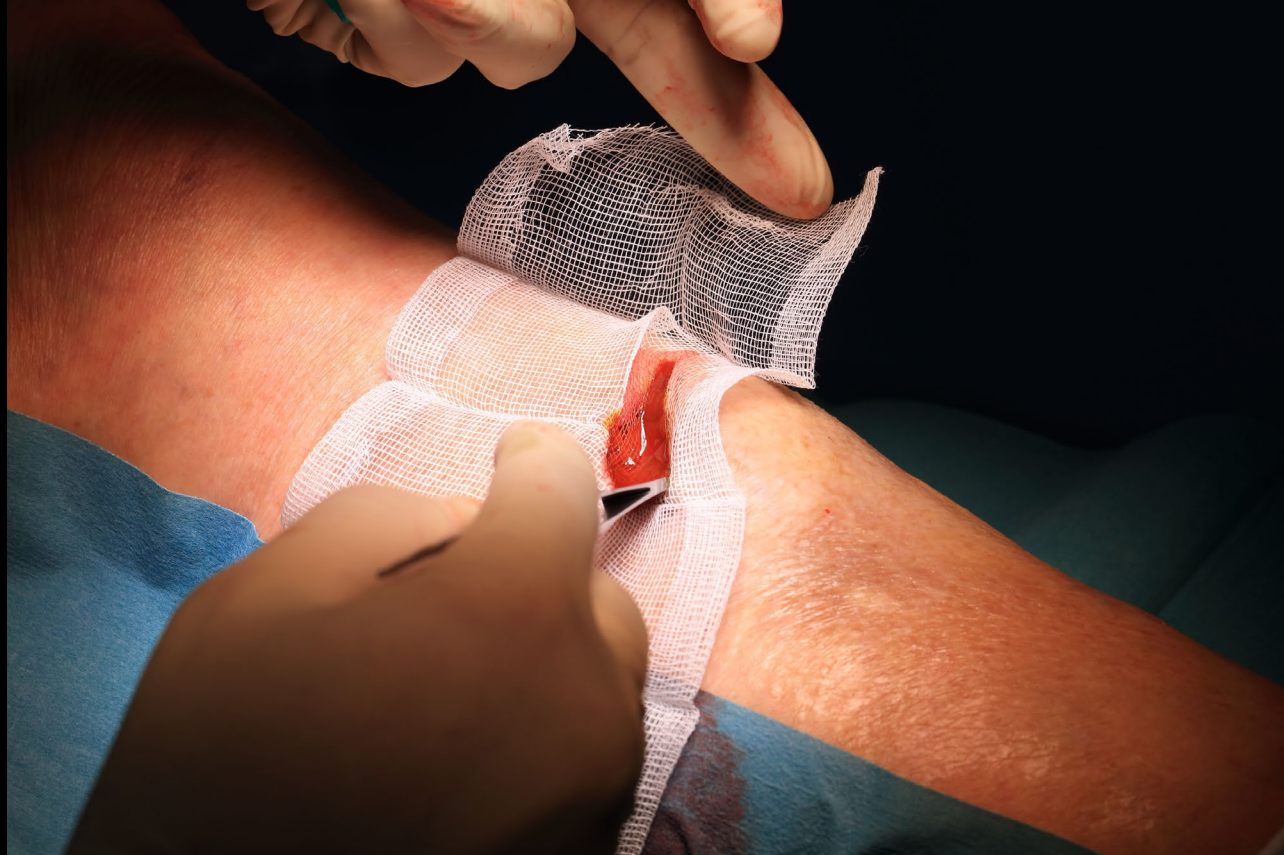- In der palliativen Therapie exulzierender Tumore
 - Verringerung der Infekte

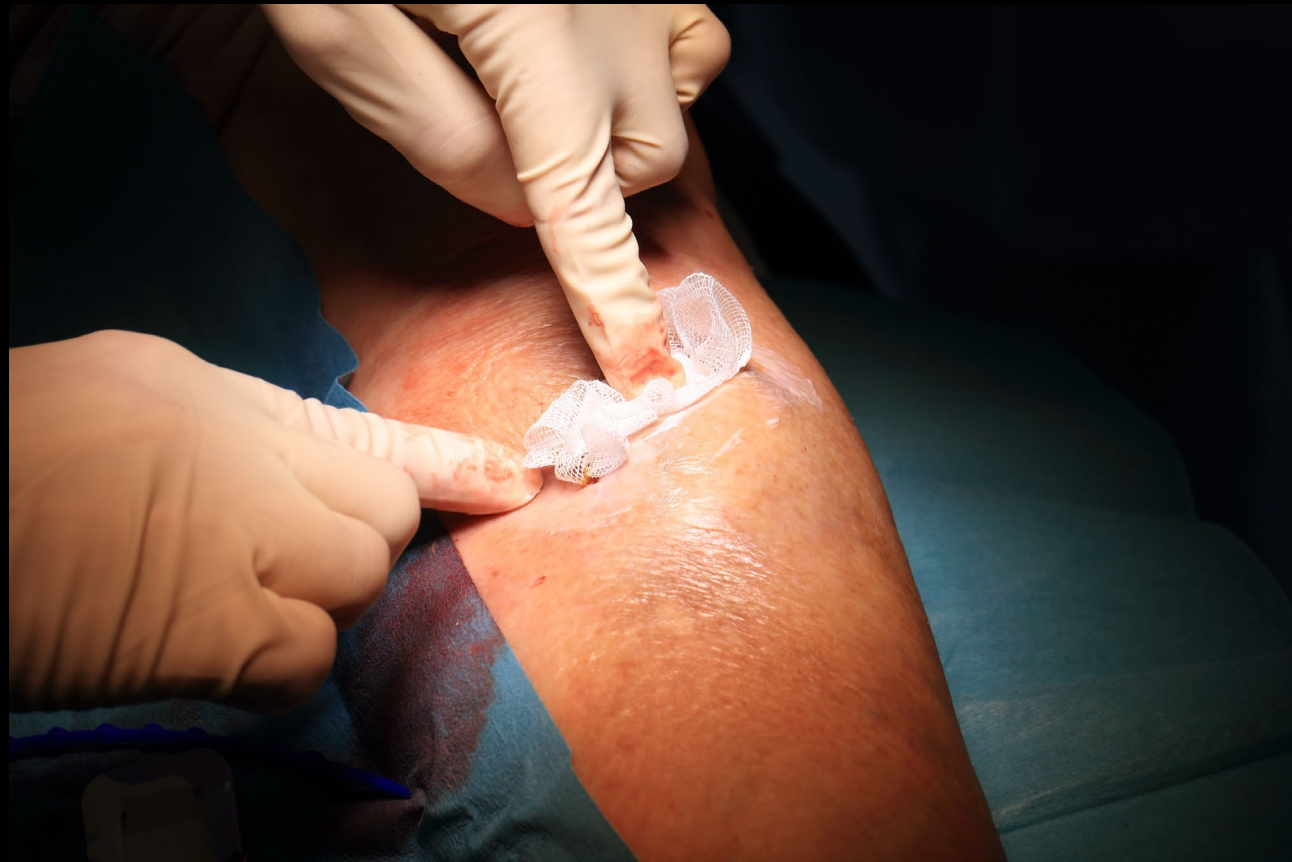HANDS ON

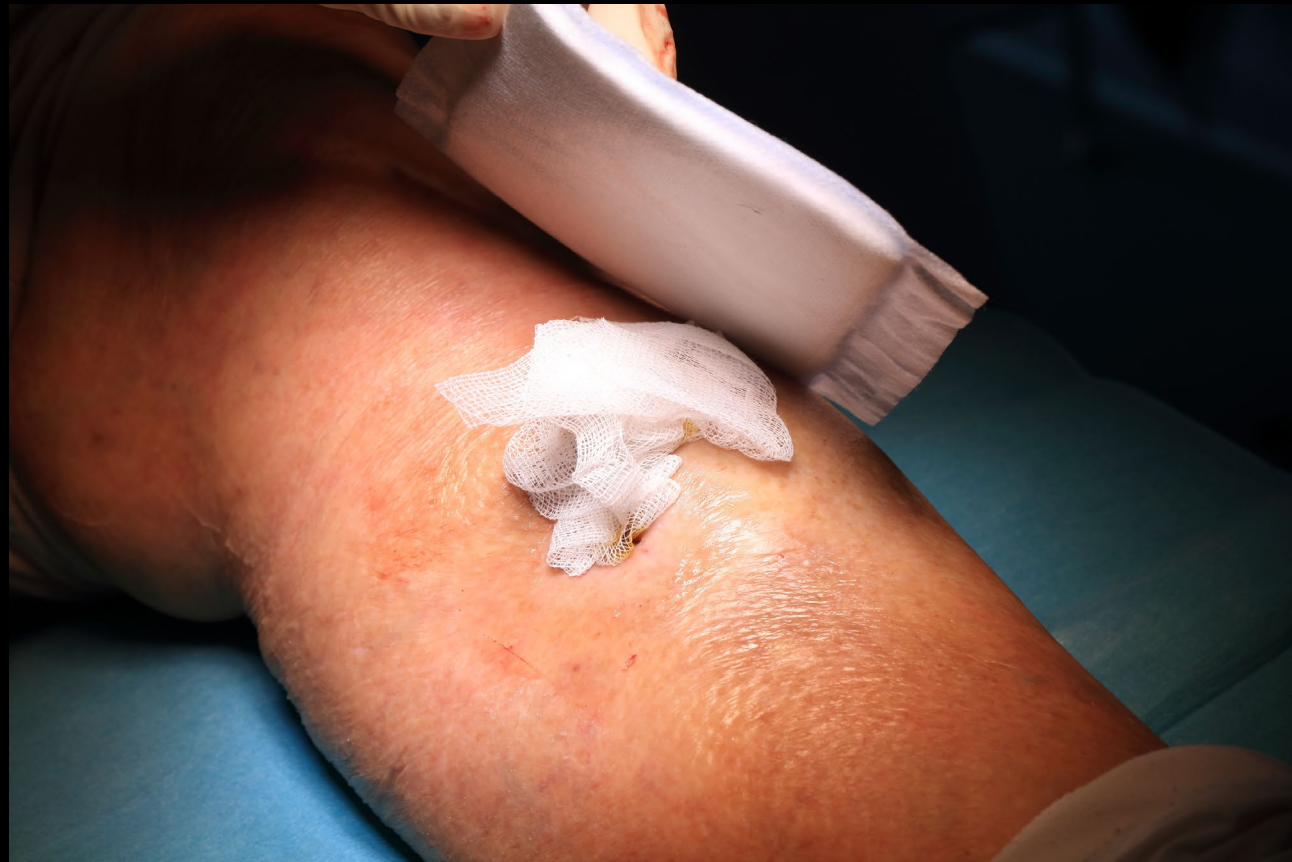


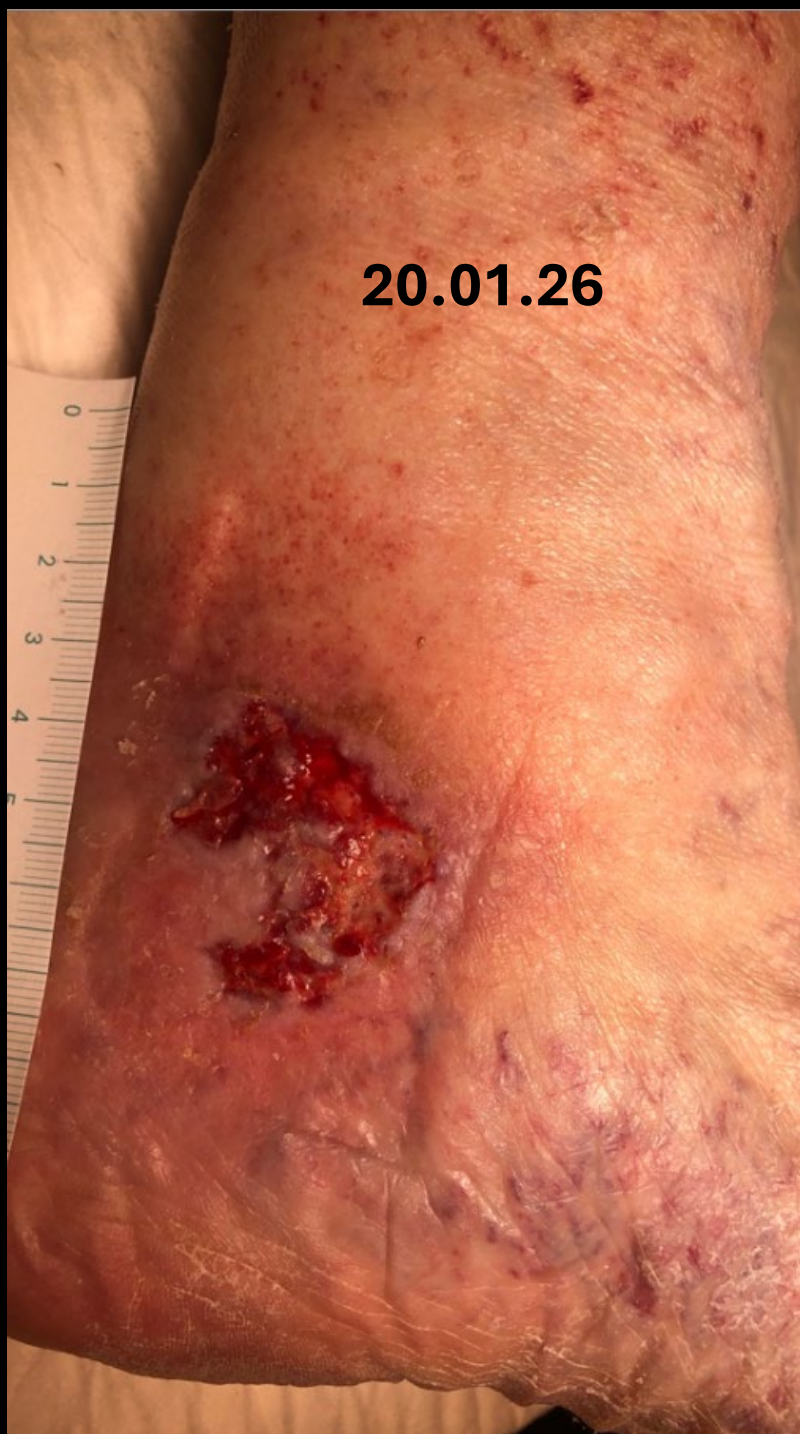










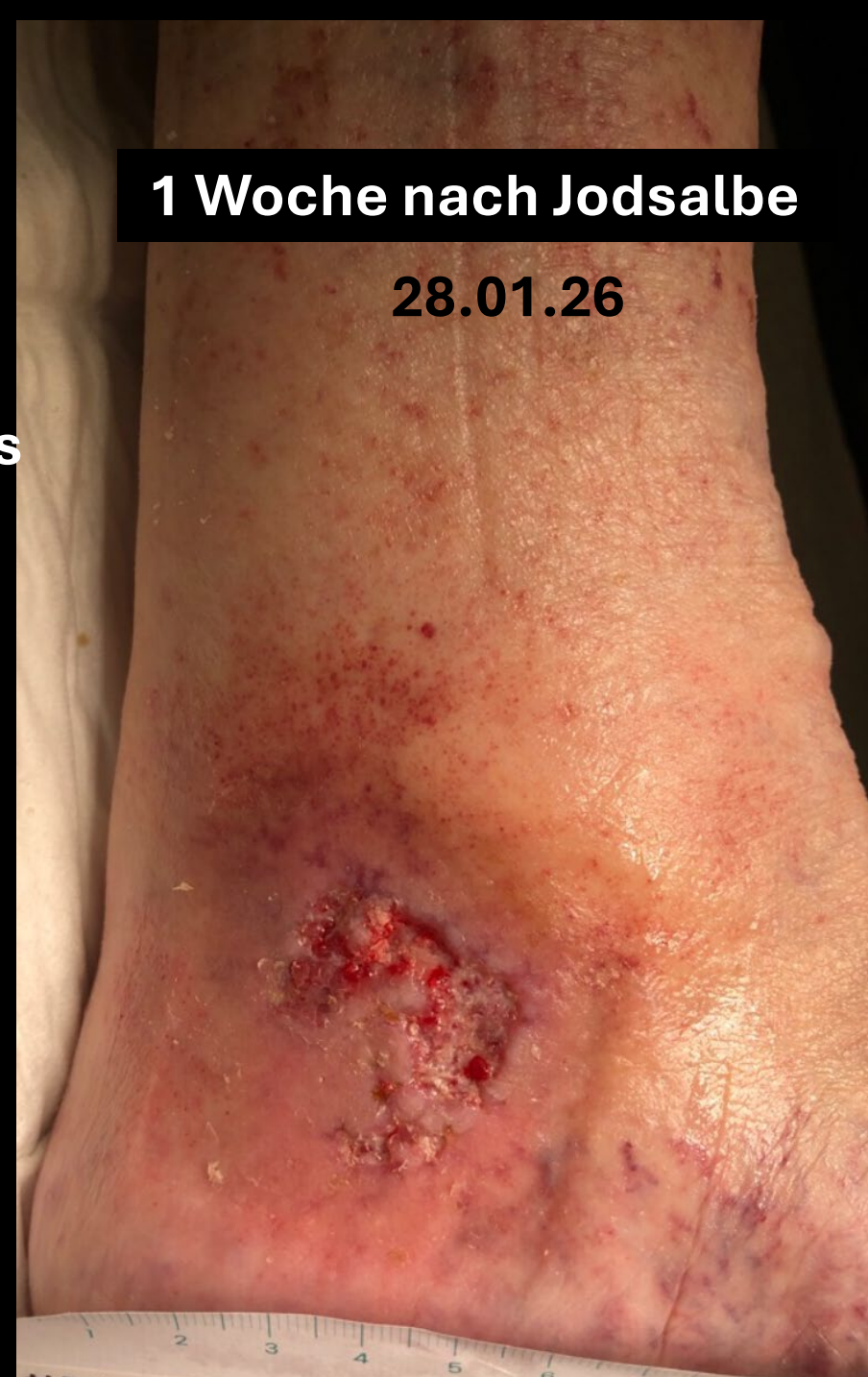20.01.26

80 j. ♂

venöses Ulcus
retromalleolär medial links

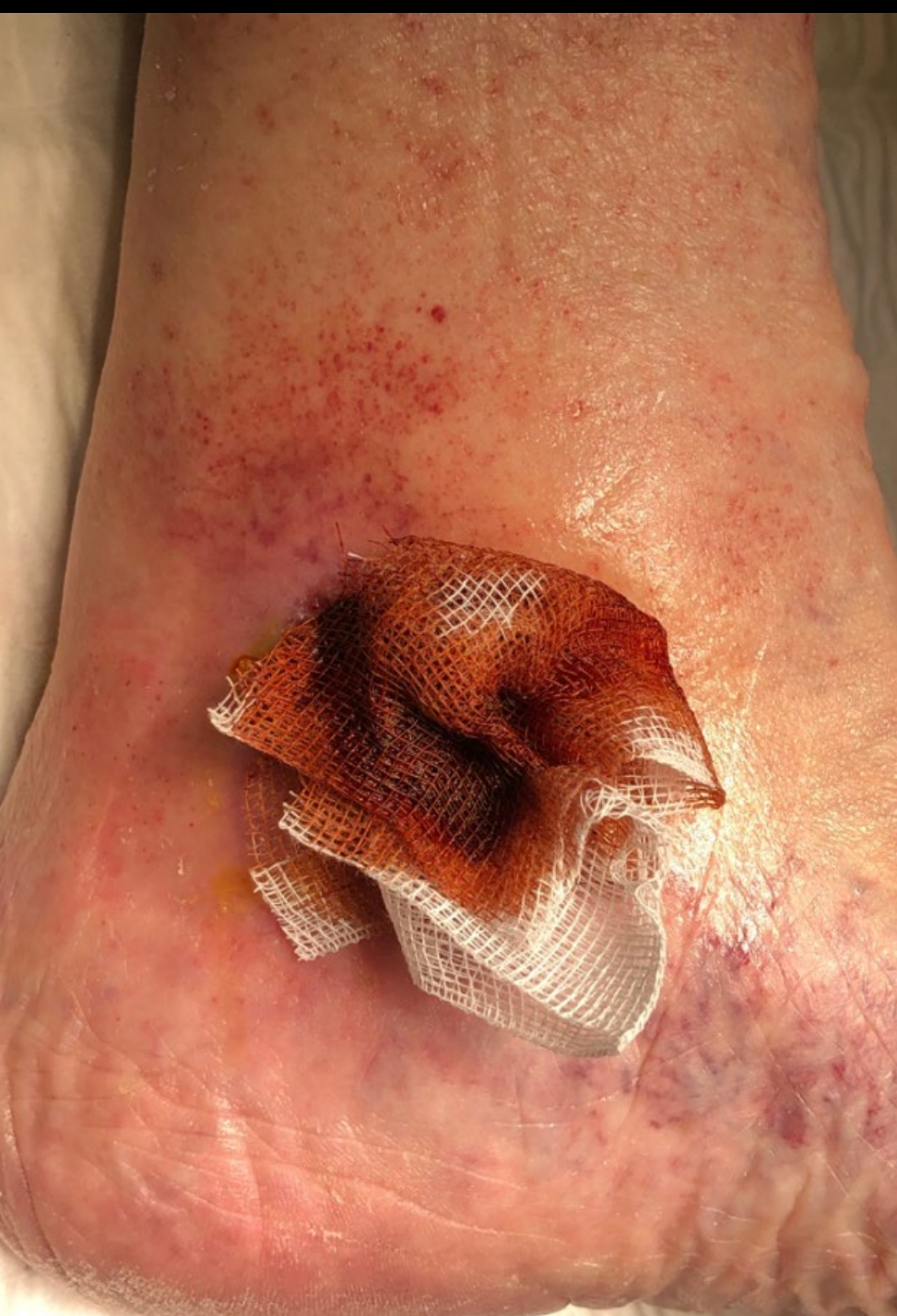ED 11/2025 Beginn nach kardialer
Dekompensation
Wundpersistenz unter
3 Lagenkompressionsverband

Chronische
Niereninsuffizienz
St.n. zentraler
Lungenembolie 31.8.2017
OAK (Eliquis)



1 Woche nach Jodsalbe

28.01.26



Cadexomer-Iod:

-alternative zu
PVP-I

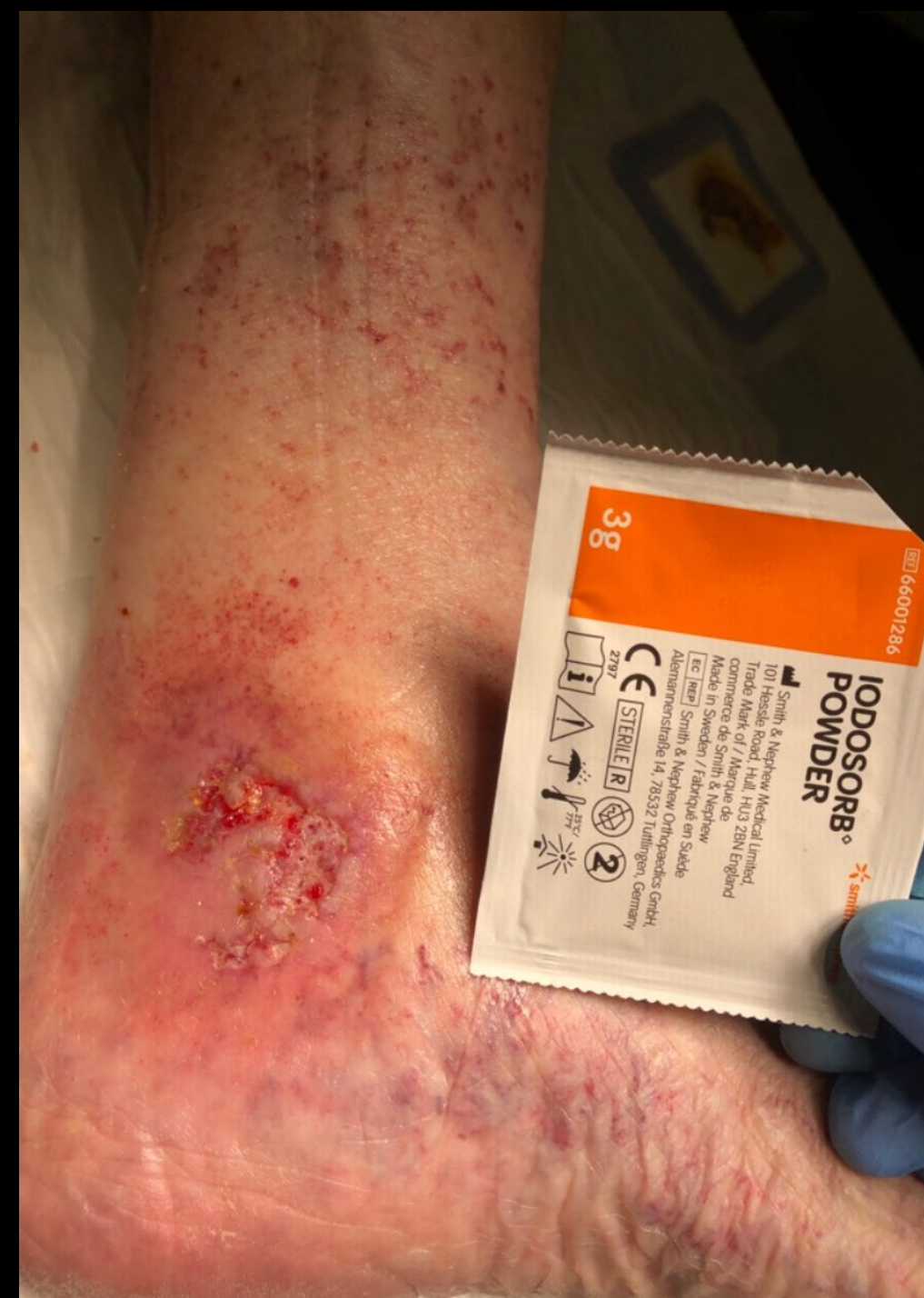-0,9 %
elementares Jod

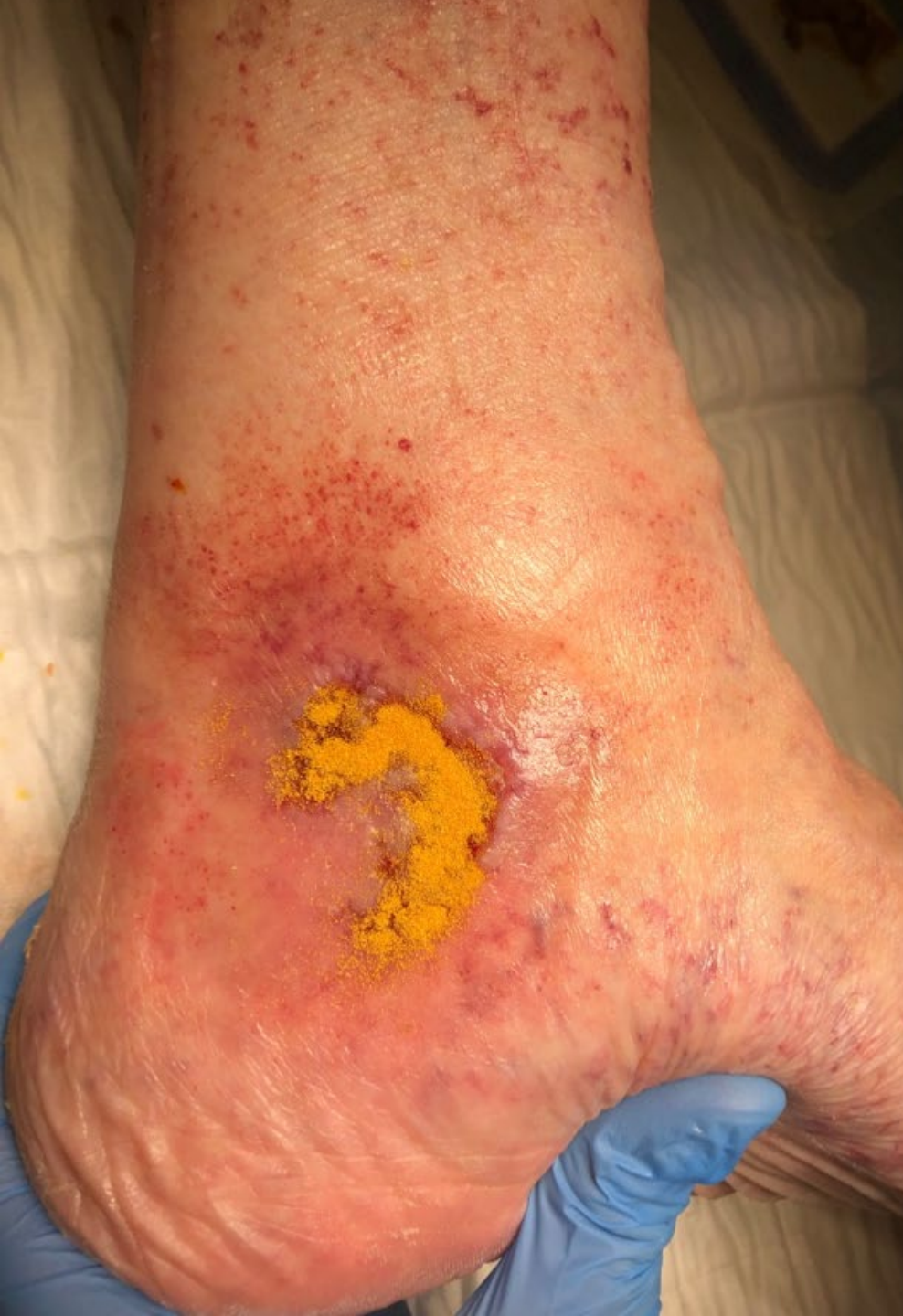-Kügelchen aus
polymerisiertem
Dextran-Gitter

-kontrollierte
Iodfreisetzung

-reduzierte
Zytotoxizität

Akiyama et al., 2004;
Skog et al., 1983





Cadexomer-Iod:

**-alternative zu
PVP-I**

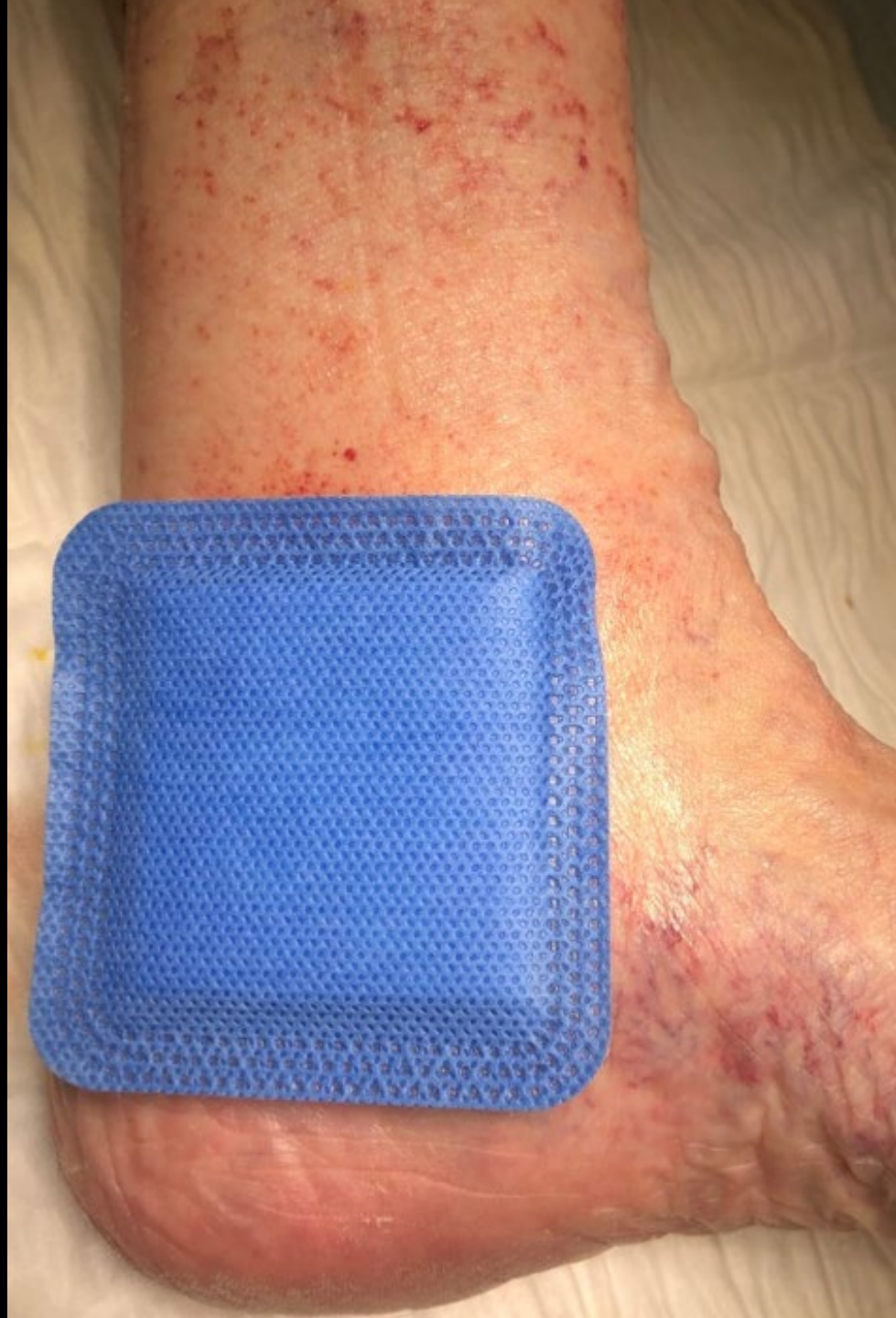**-0,9 %
elementares Jod**

**Kügelchen aus
polymerisiertem
Dextran-Gitter**

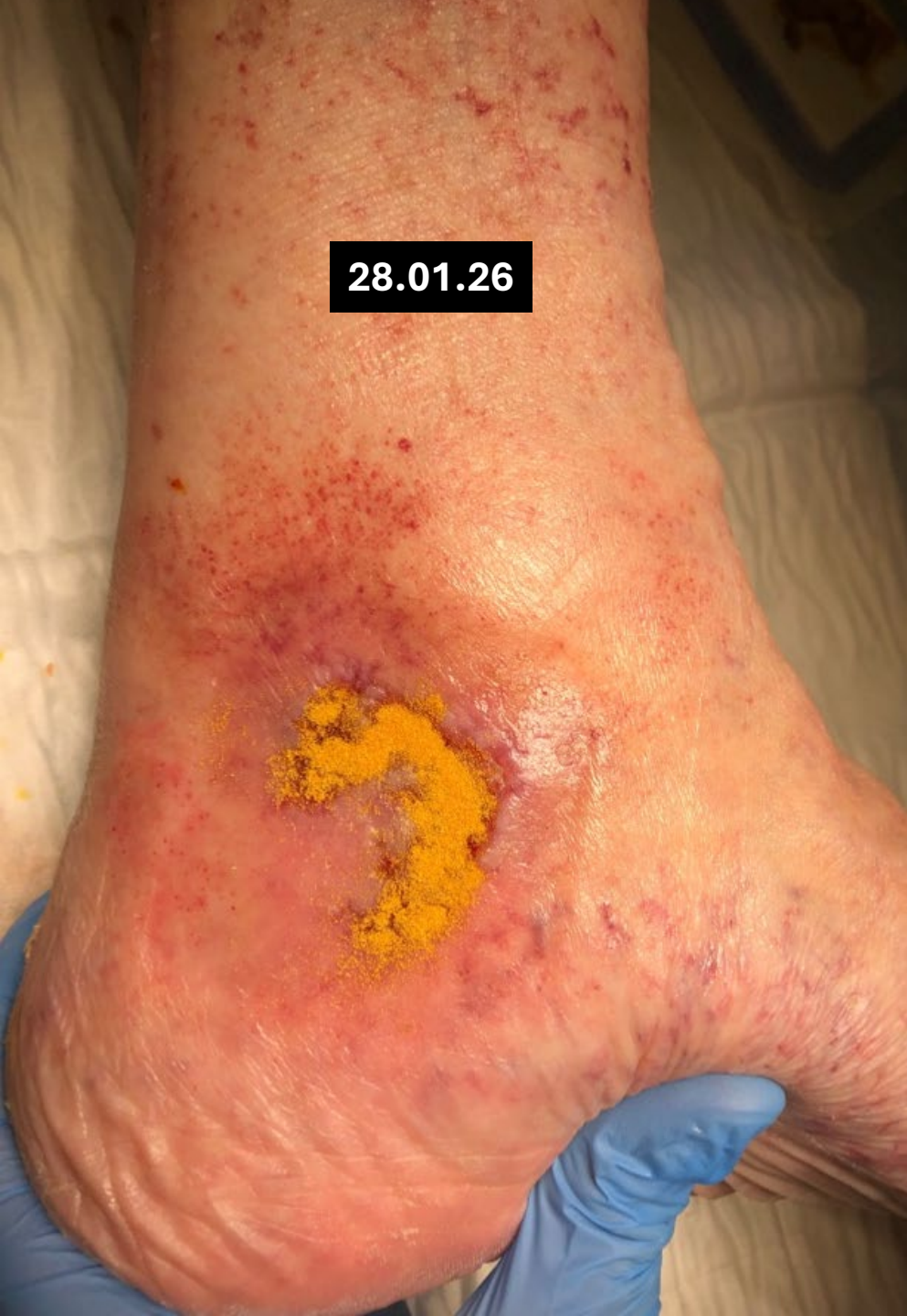**-kontrollierte
Iodfreisetzung**

**-reduzierte
Zytotoxizität**

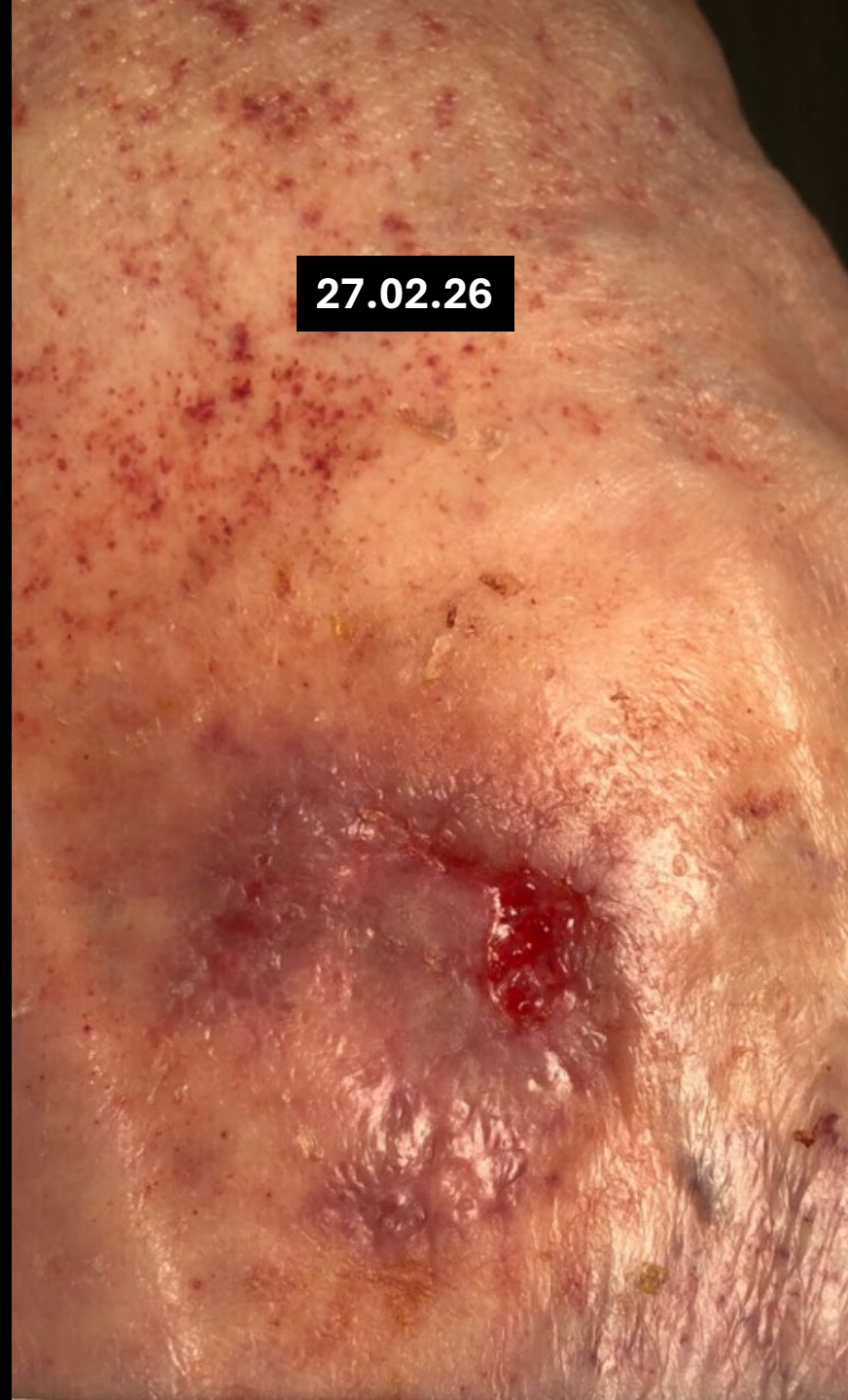*Akiyama et al., 2004;
Skog et al., 1983*



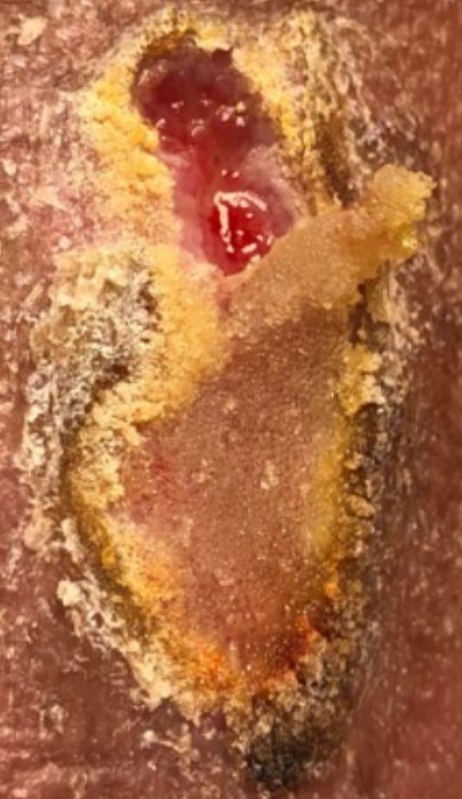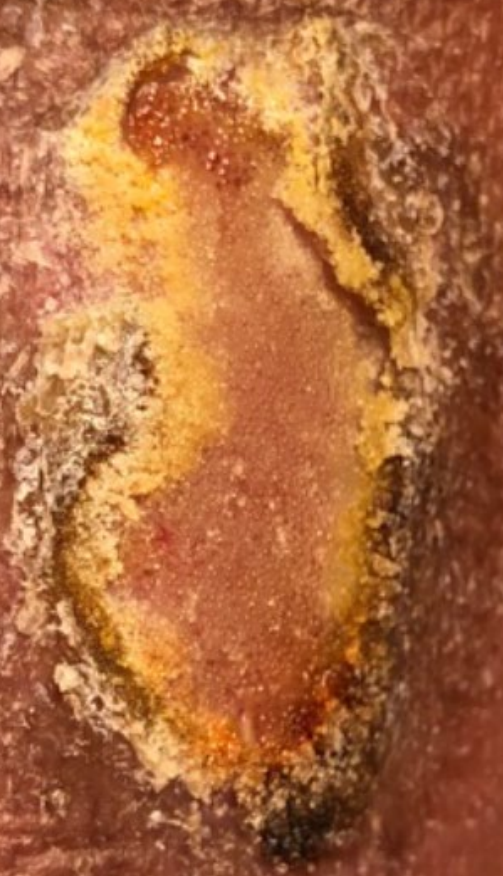28.01.26

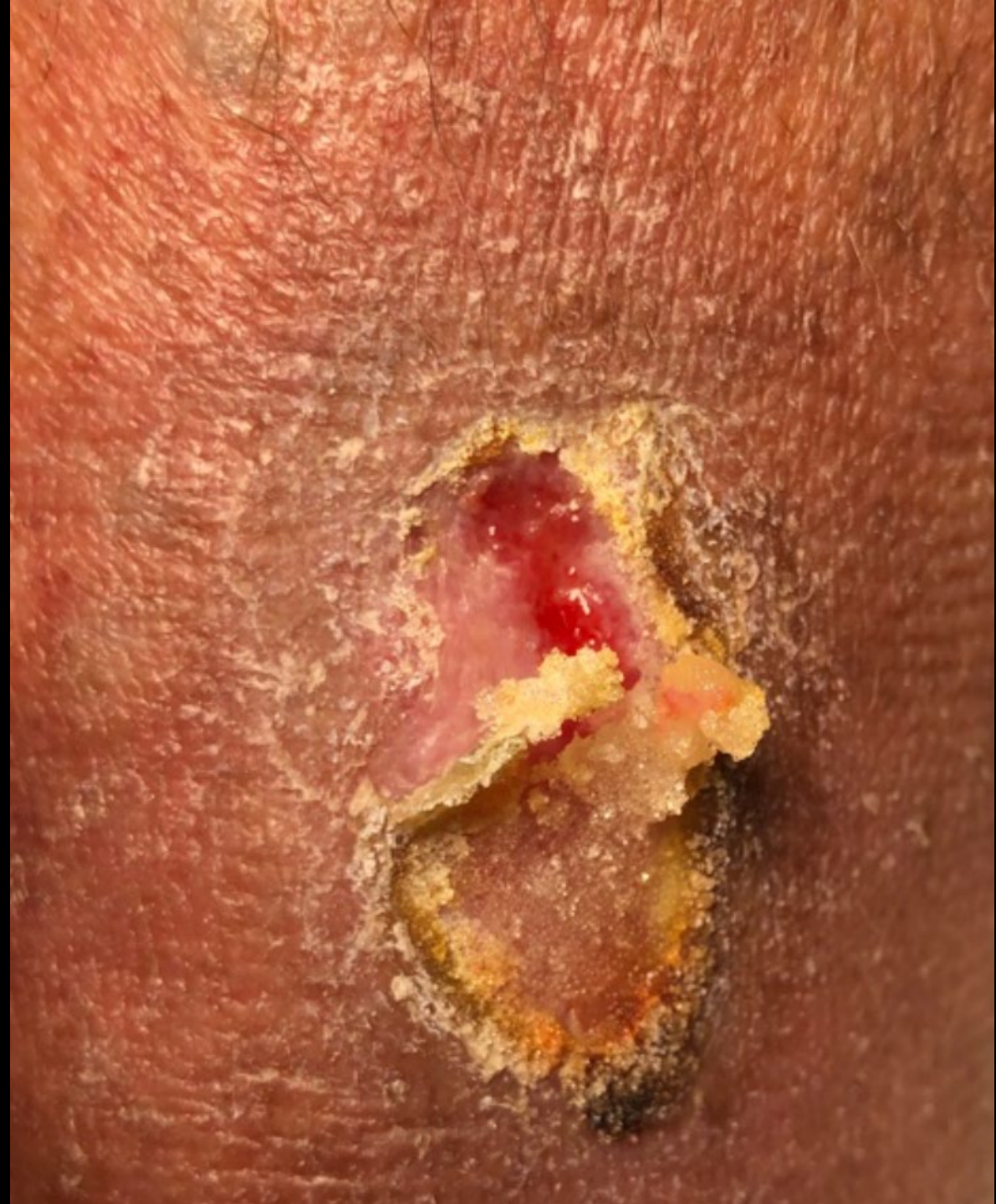
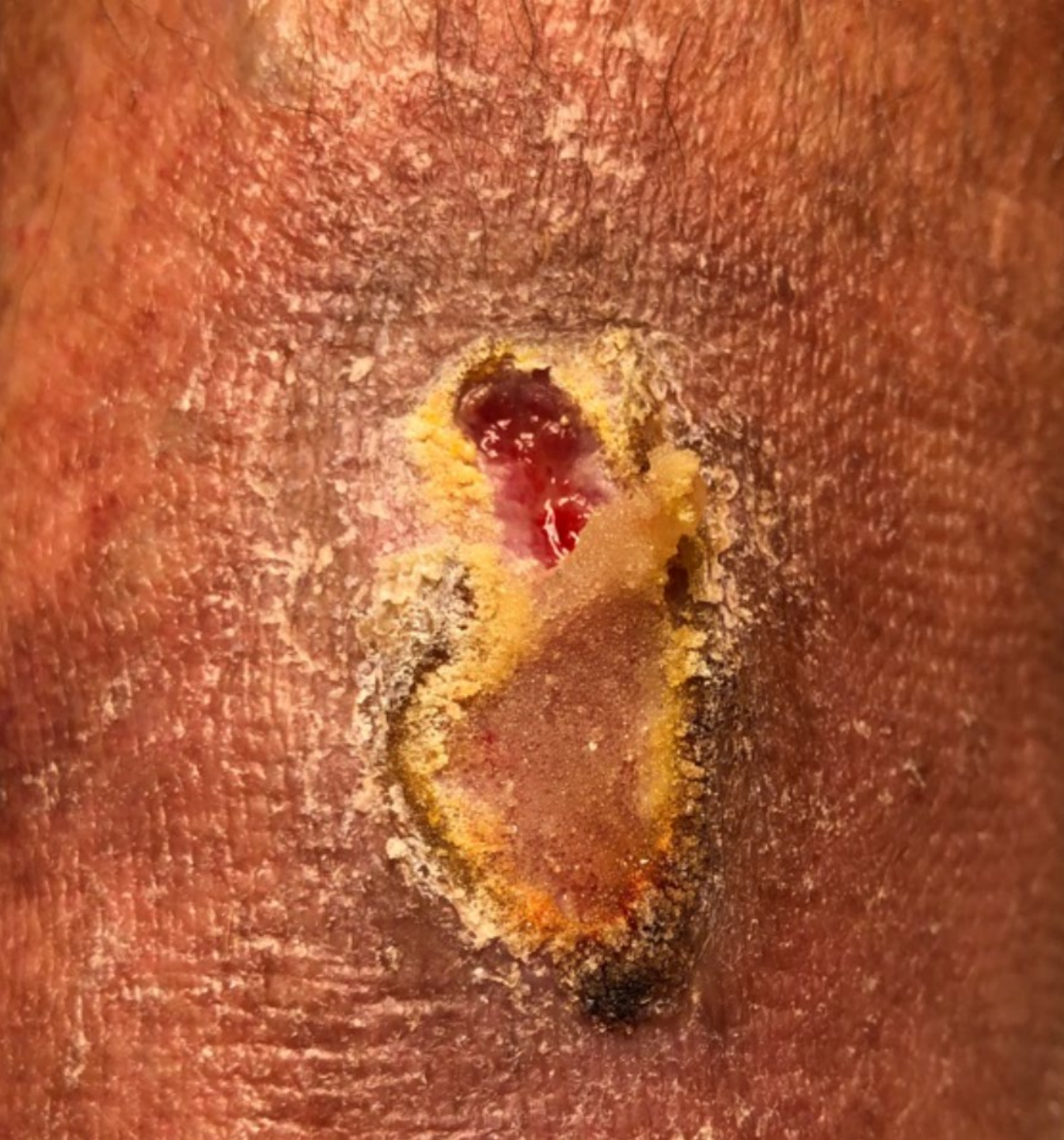
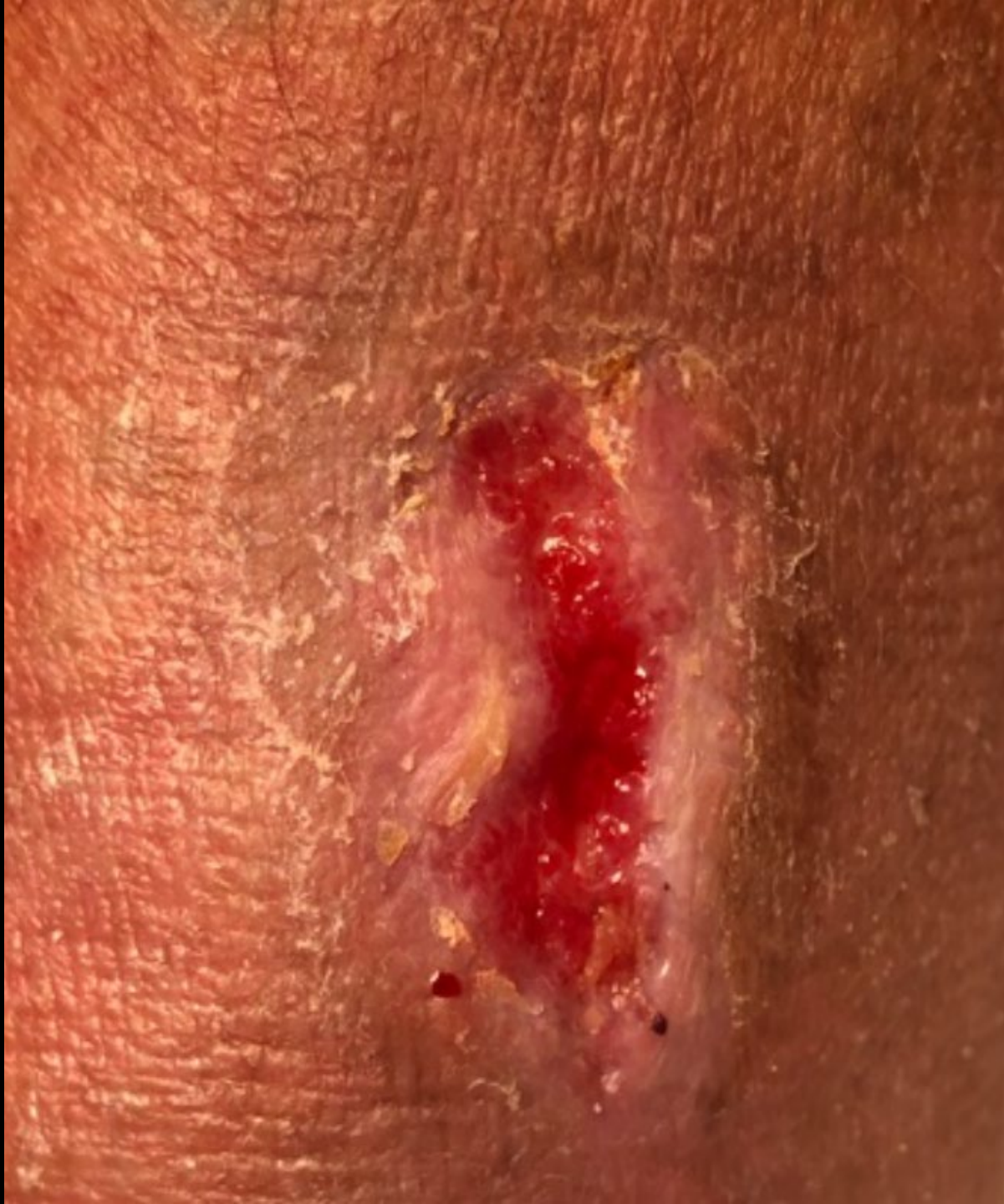27.02.26



77 j. ♂
CVI mit Ulzeration
prätibial rechts
DM Typ II
Zinkleimverband (2 Rolle)
Jodsalbe und im Verlauf
Iodosorb

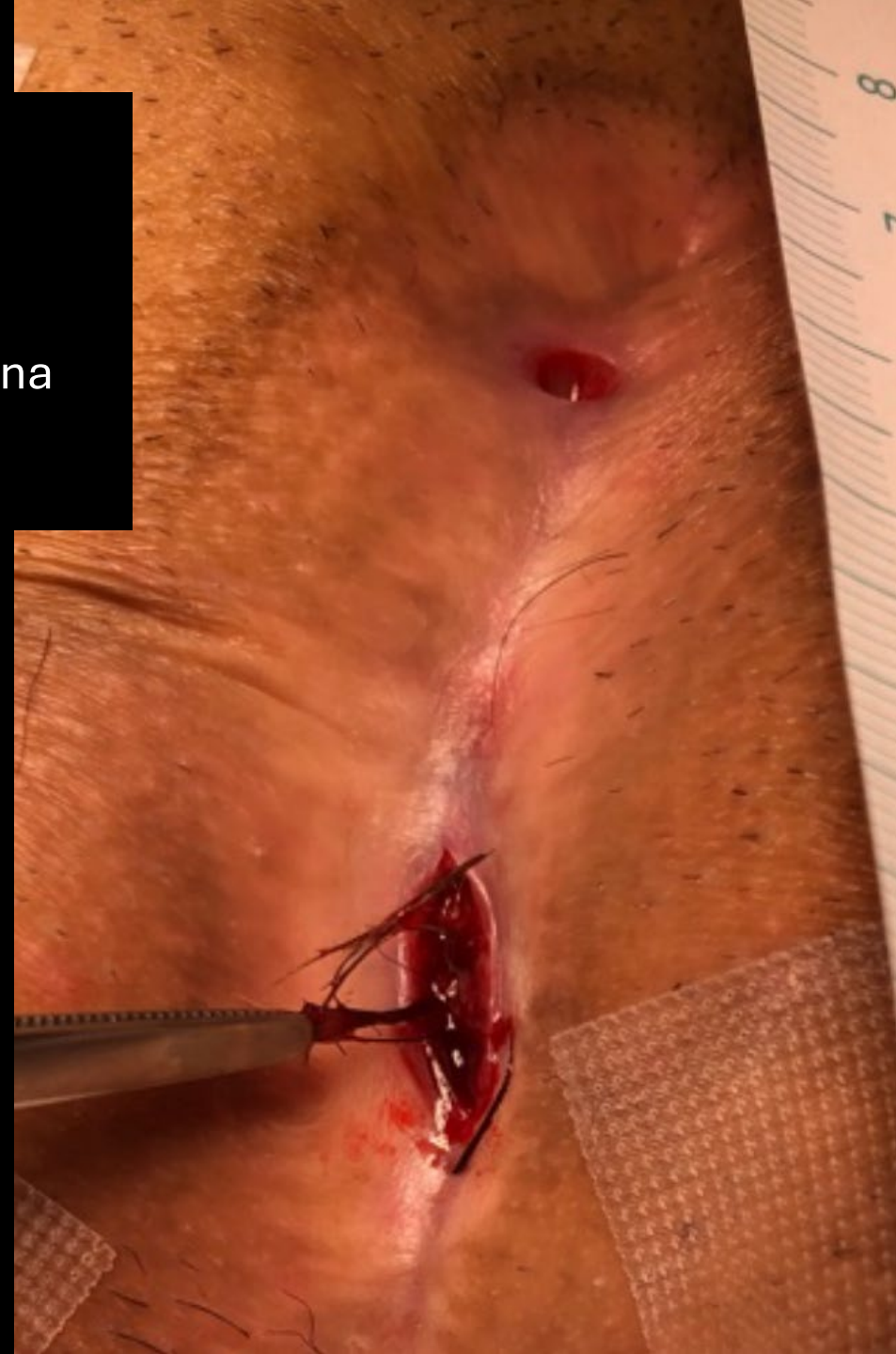
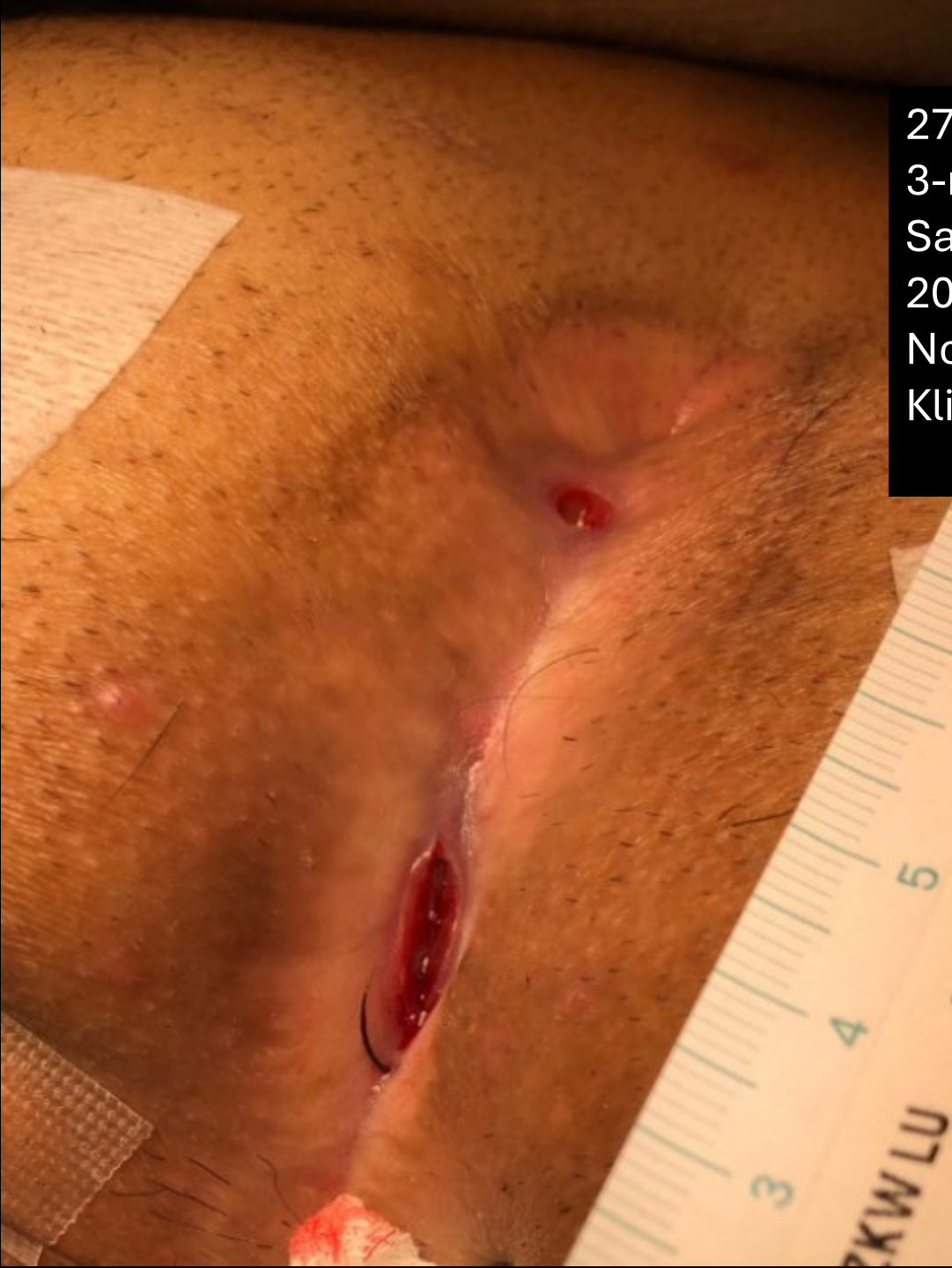


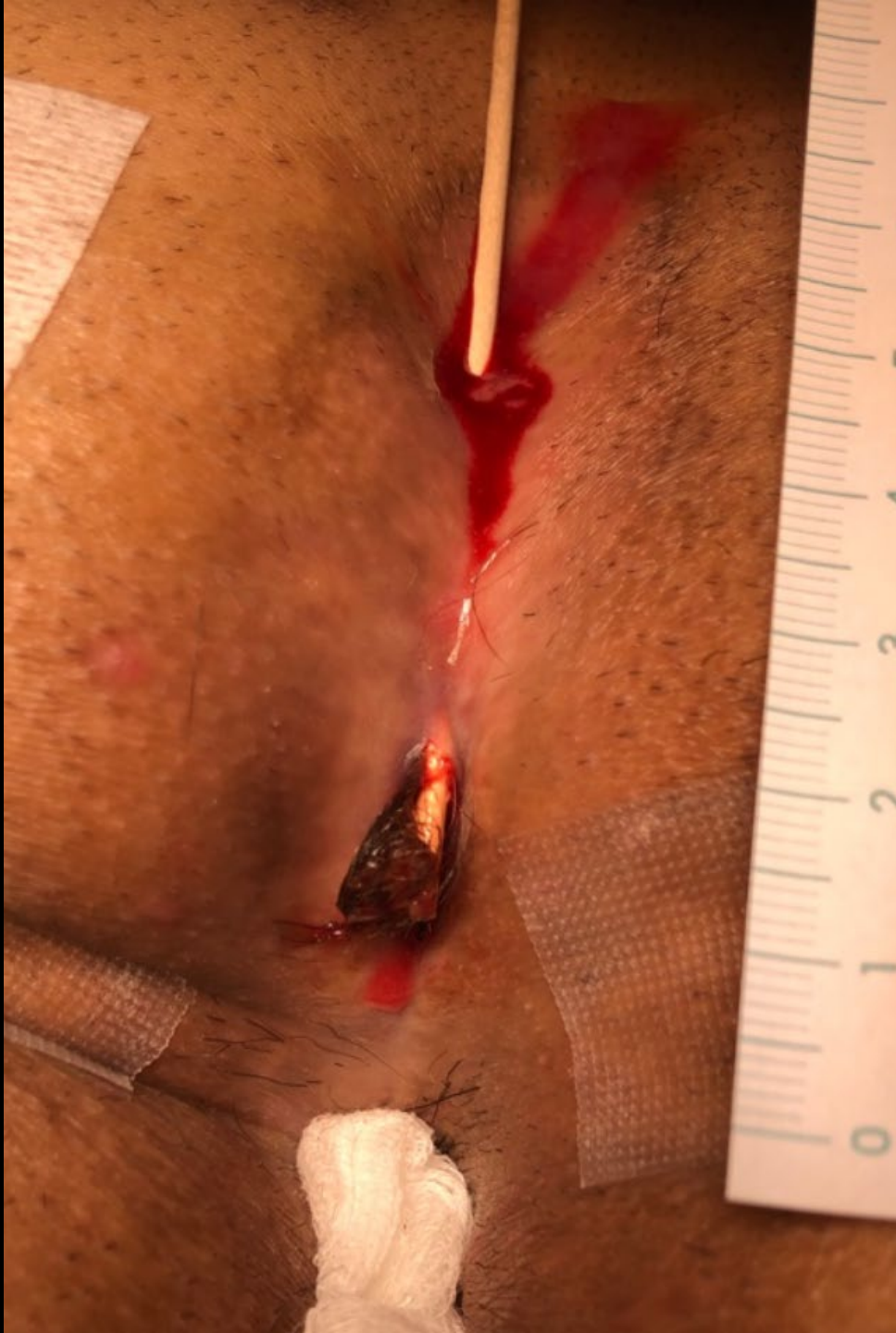

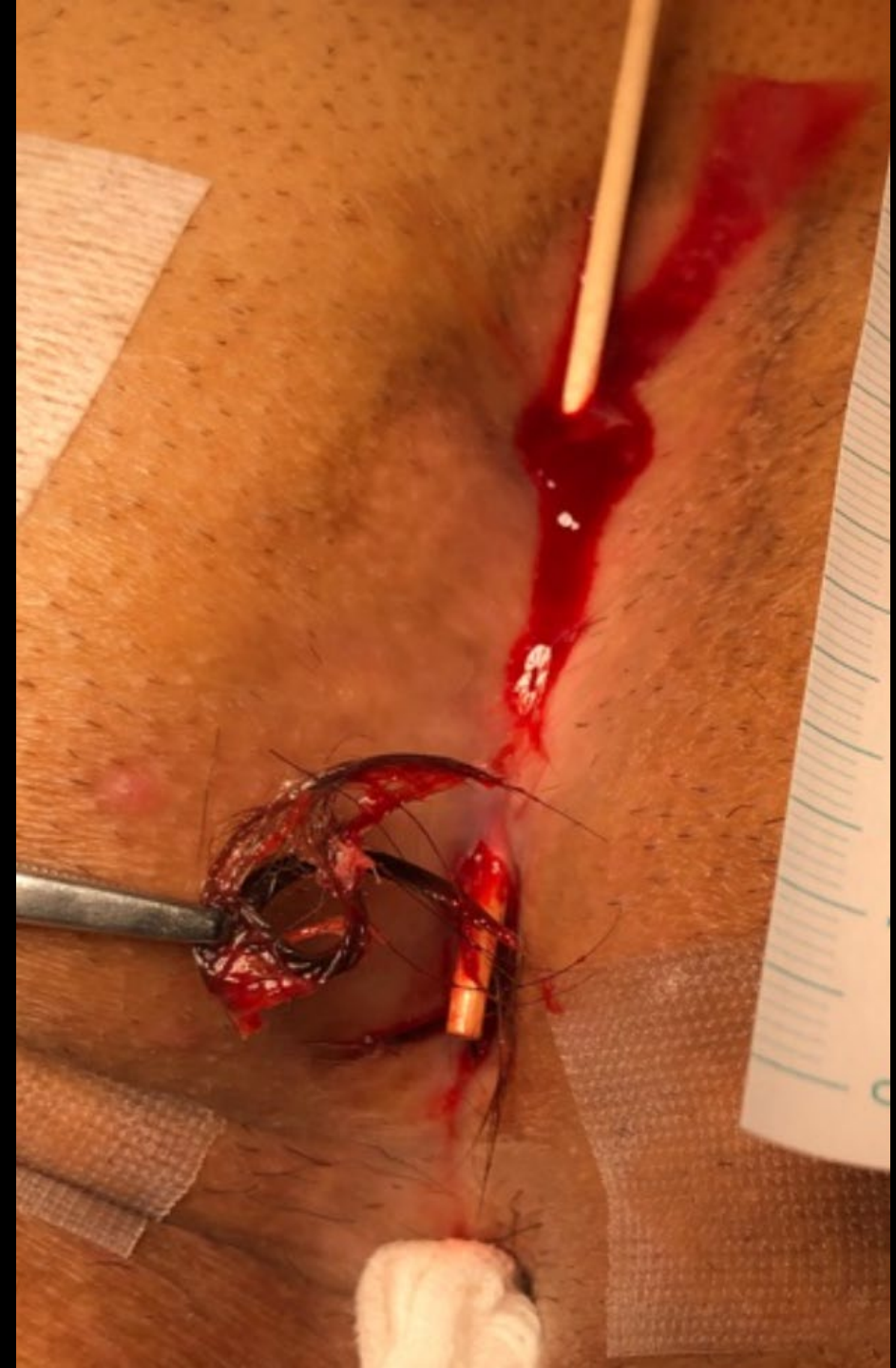26.11.2025

27 j. ♂
3-maliger Op. infiziertem
Sakraldermoid:
2022 LUKS (2 Op)
November 2023 Sankt Anna
Klinik

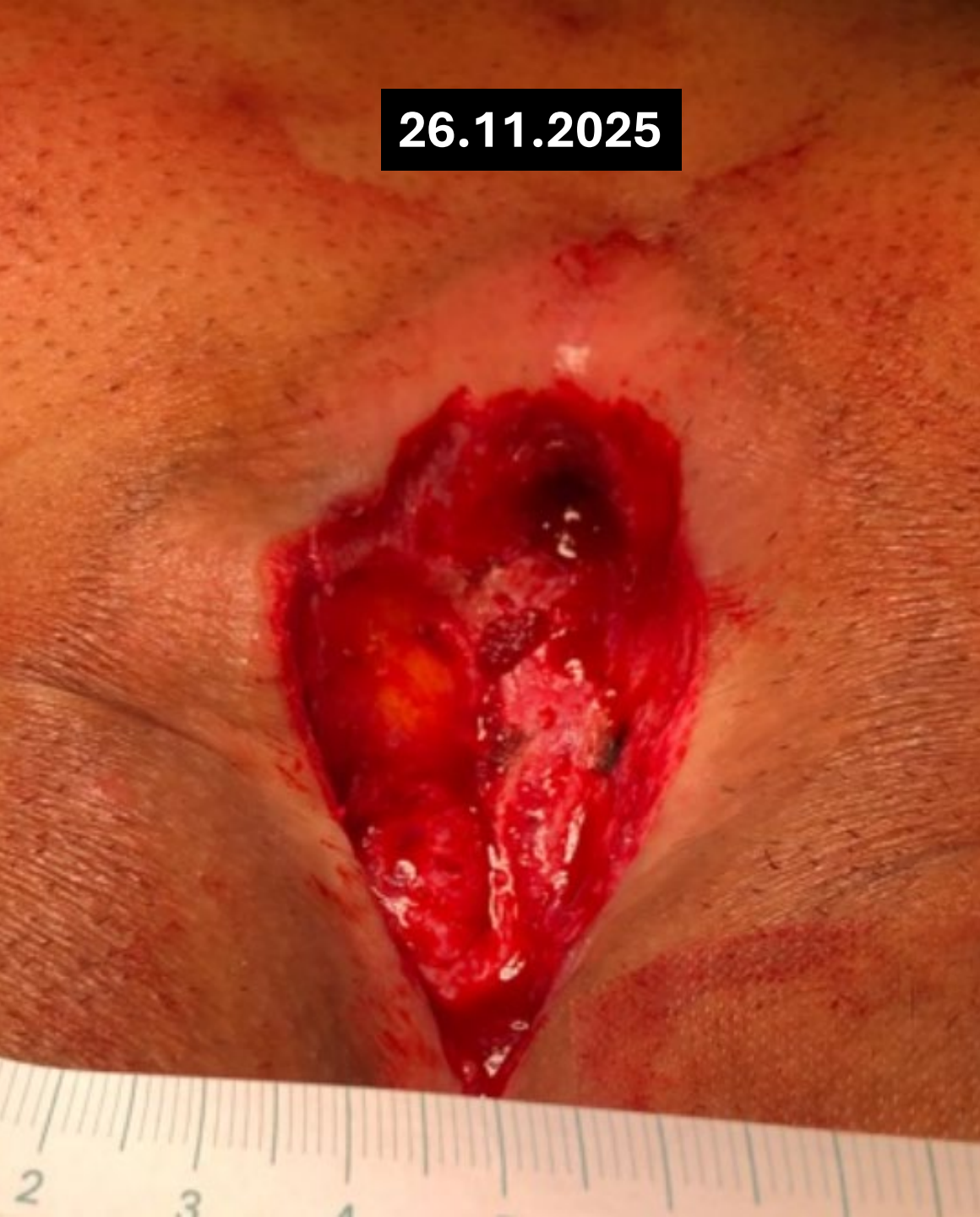



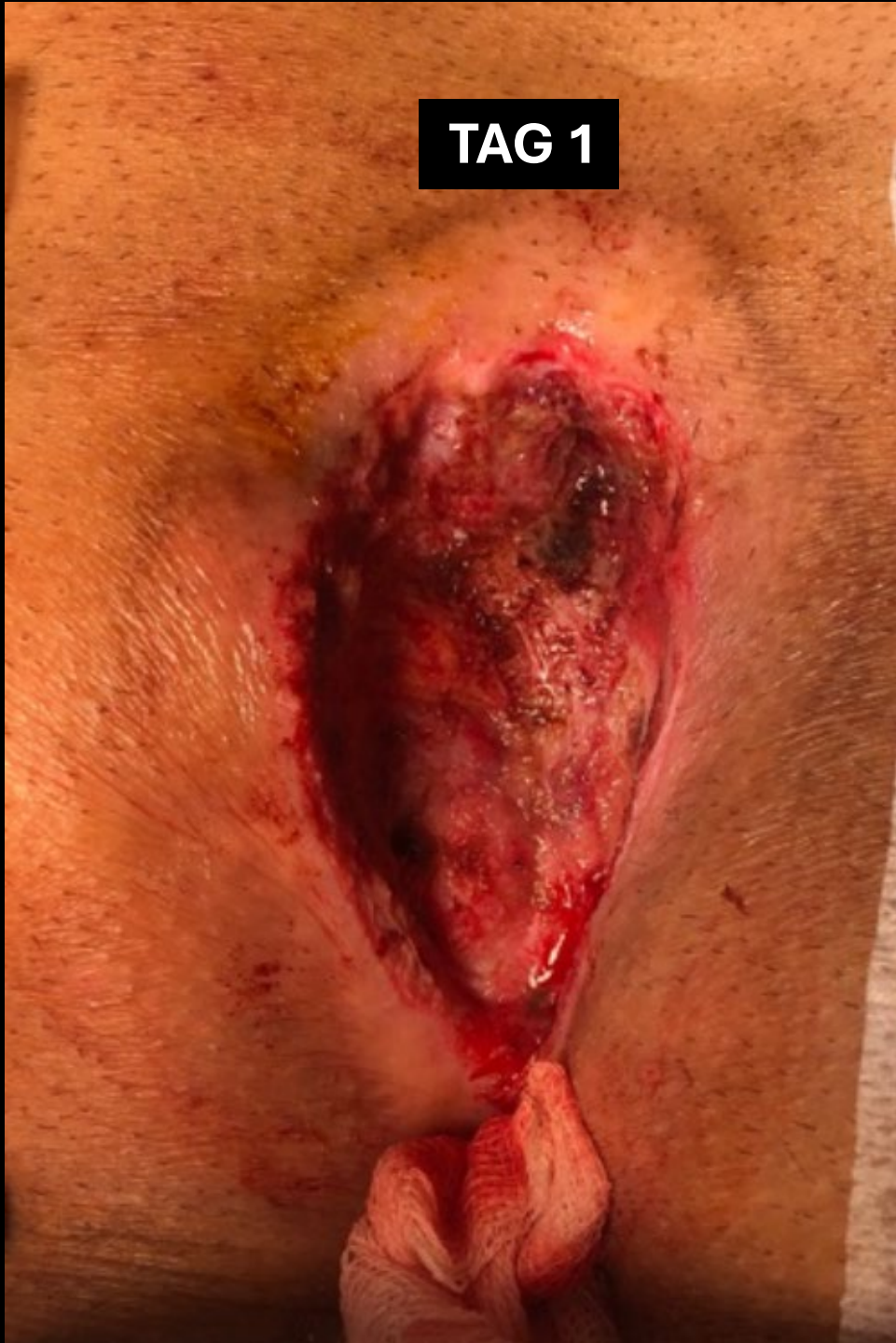26.11.2025



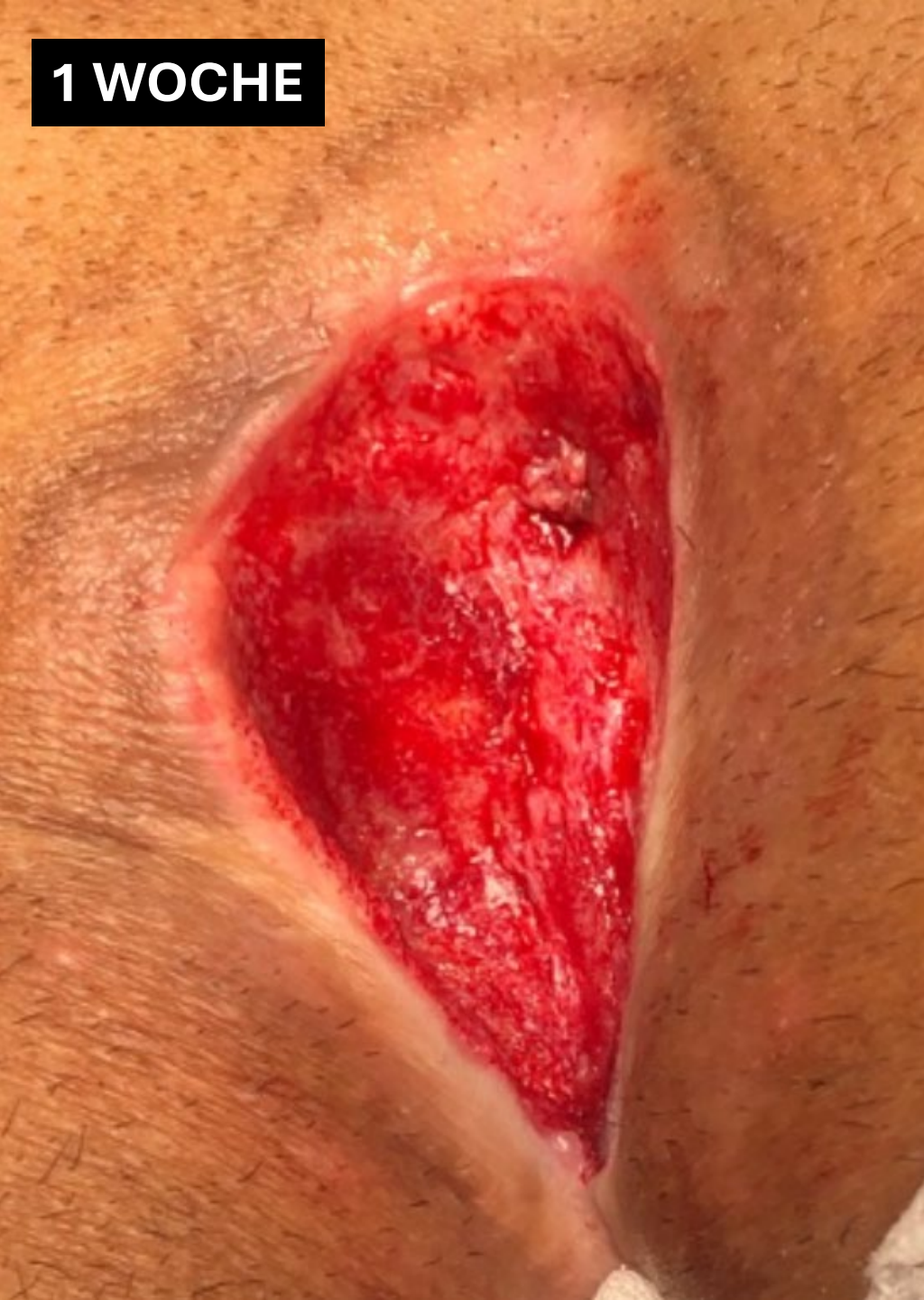26.11.2025



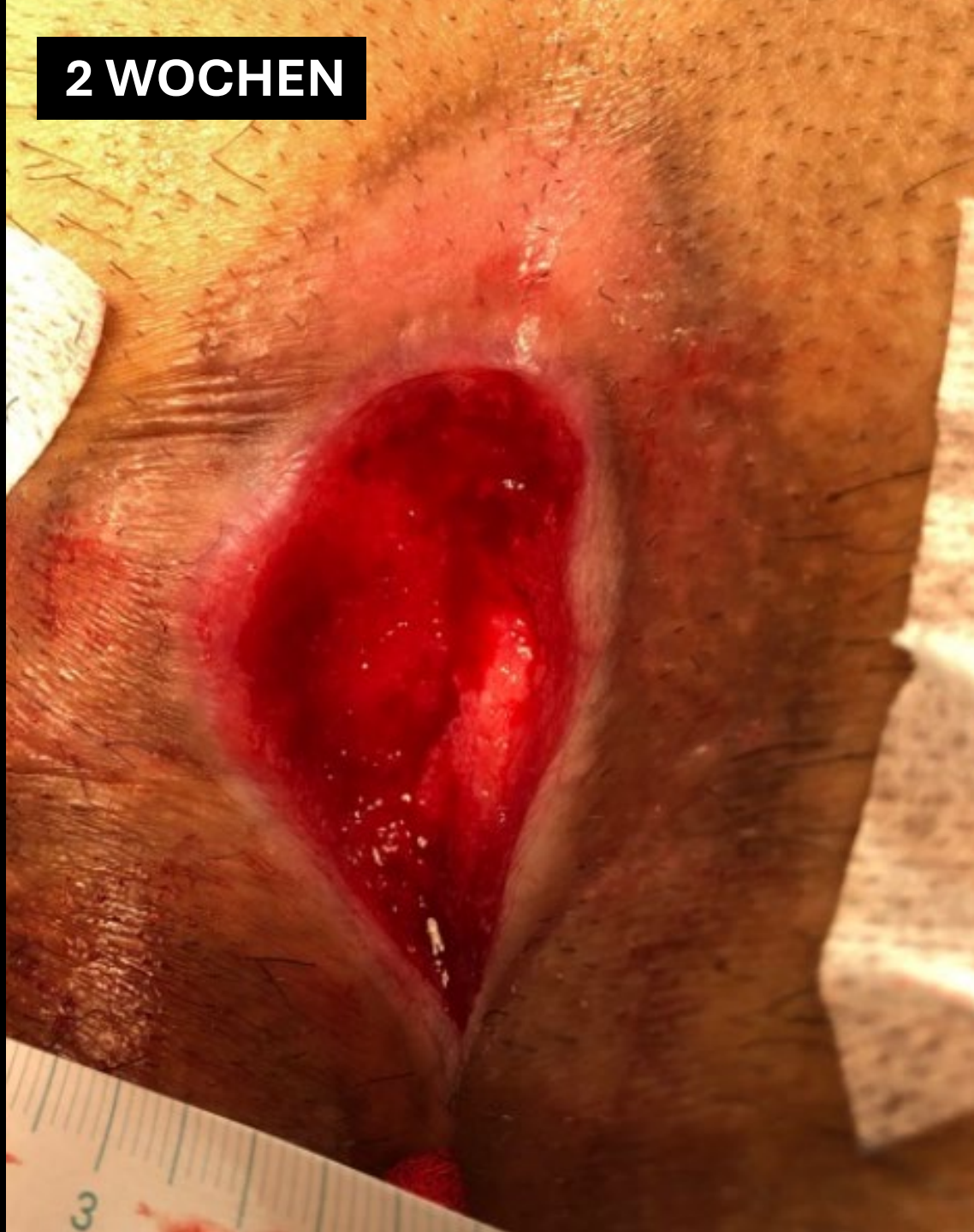TAG 1



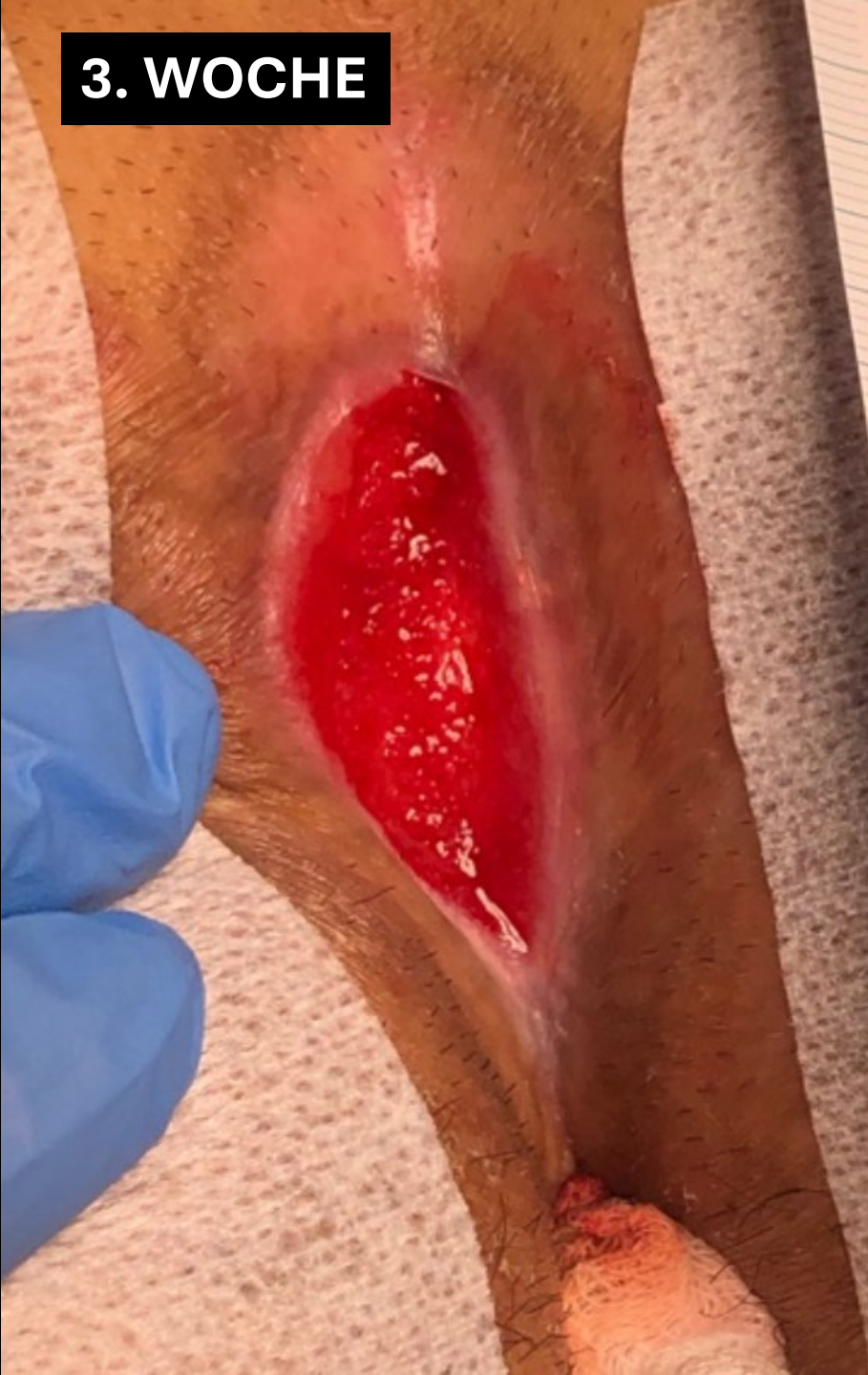1 WOCH



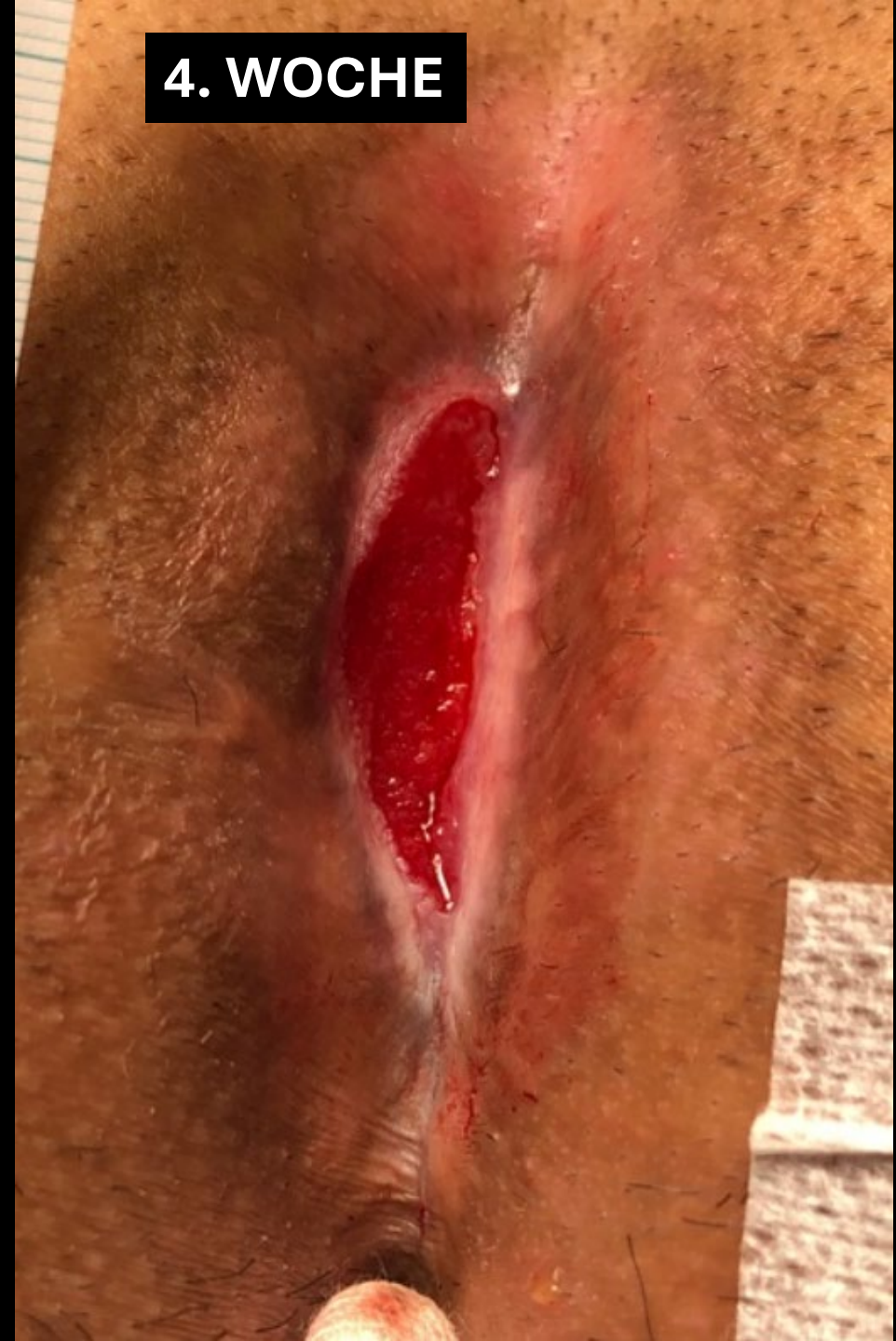2 WOCHEN



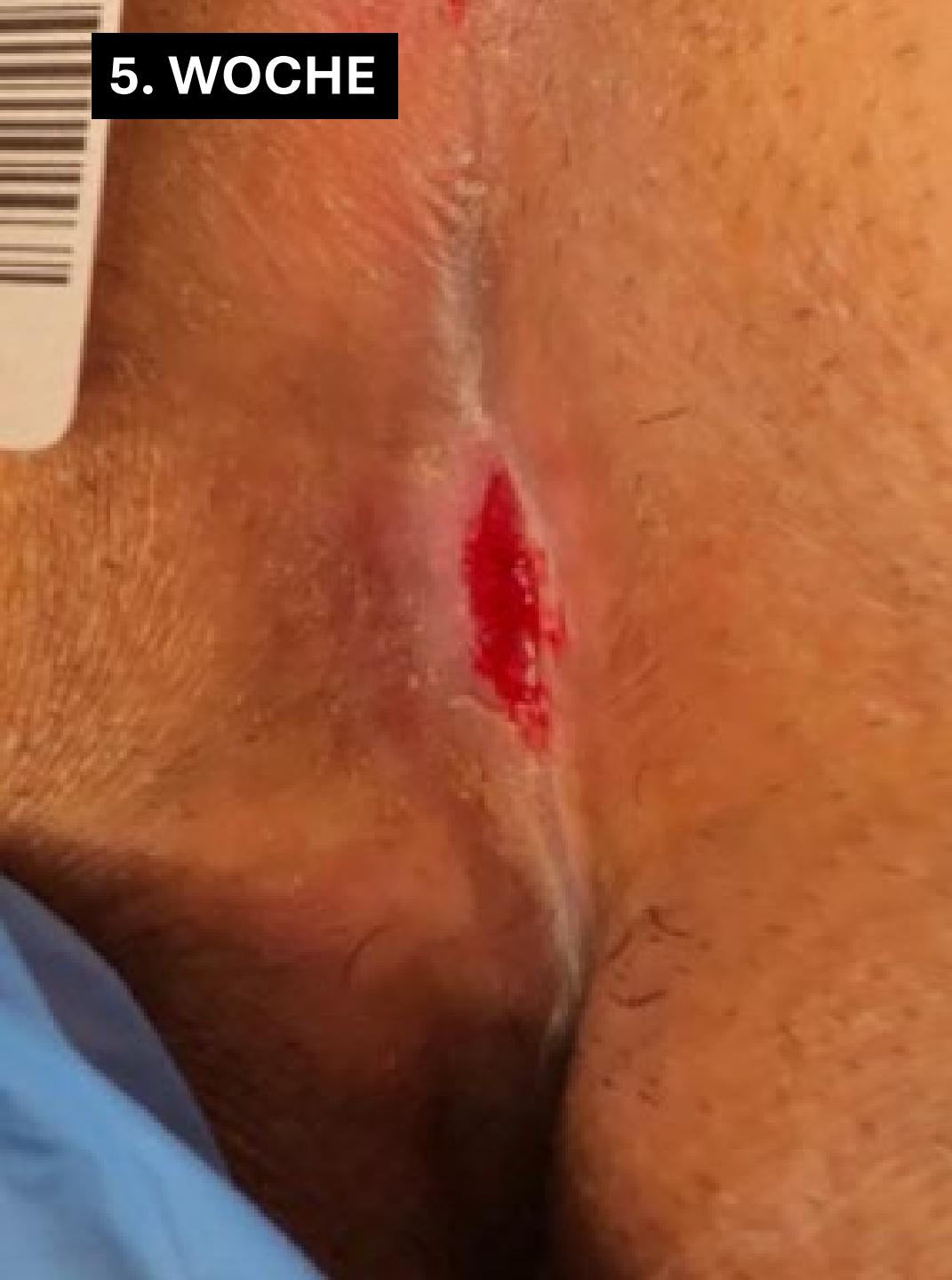3. WOCHE



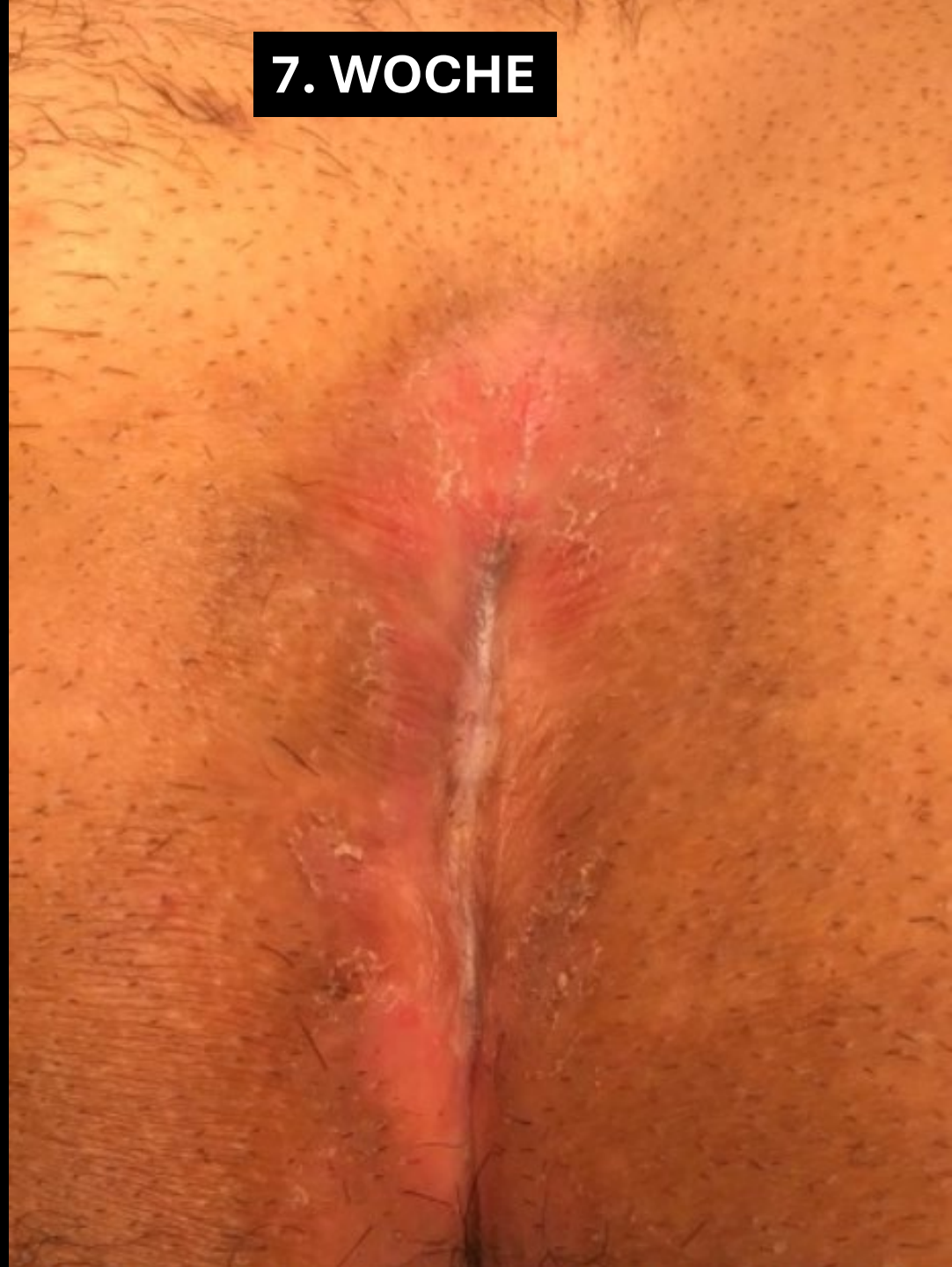4. WOCHE



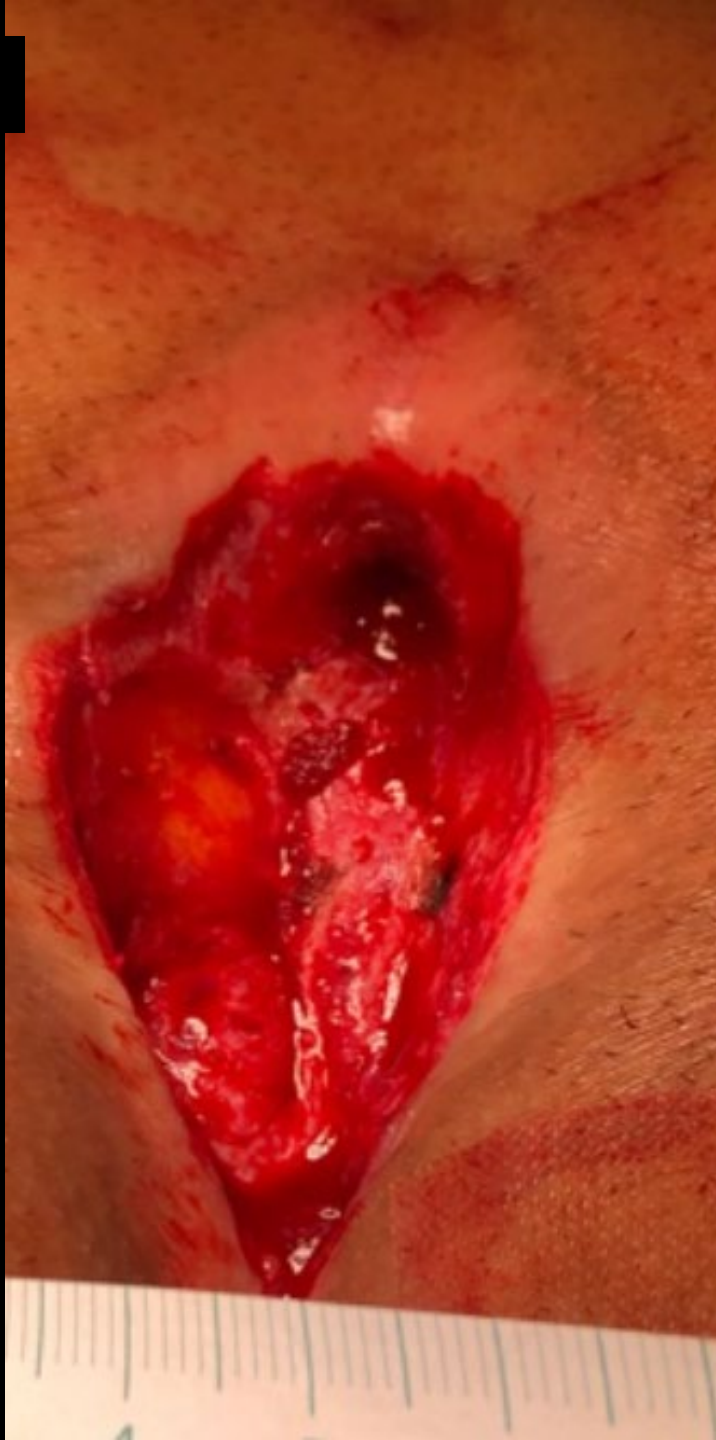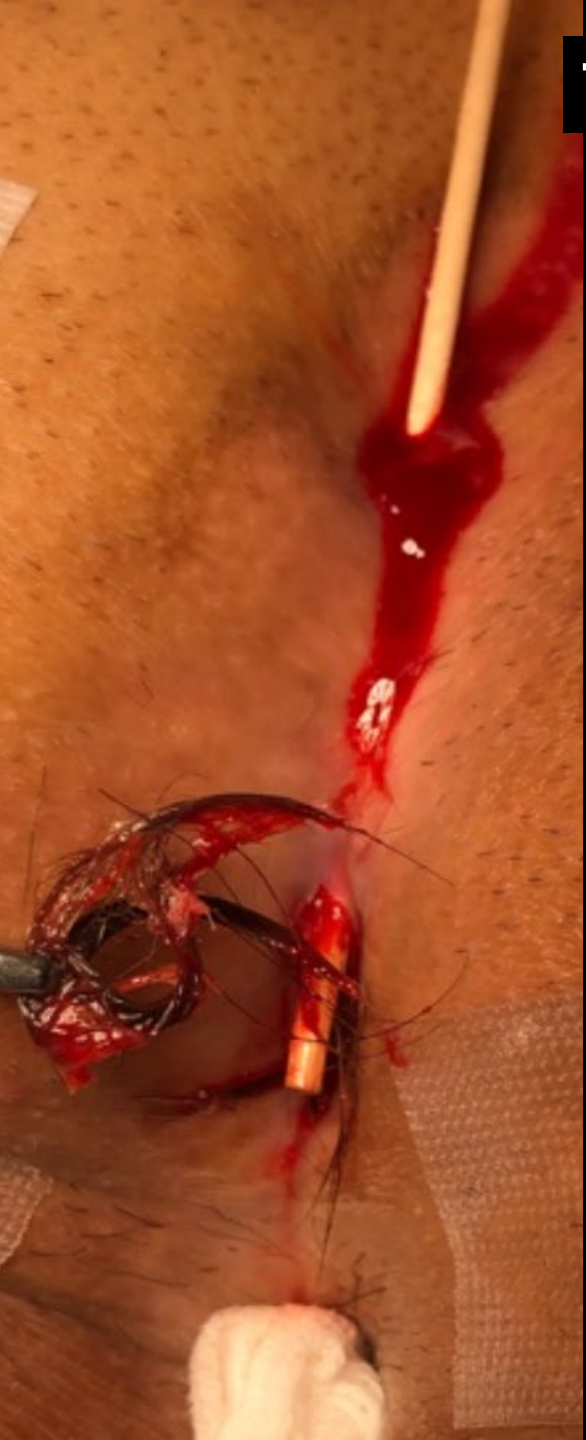5. WOCHE



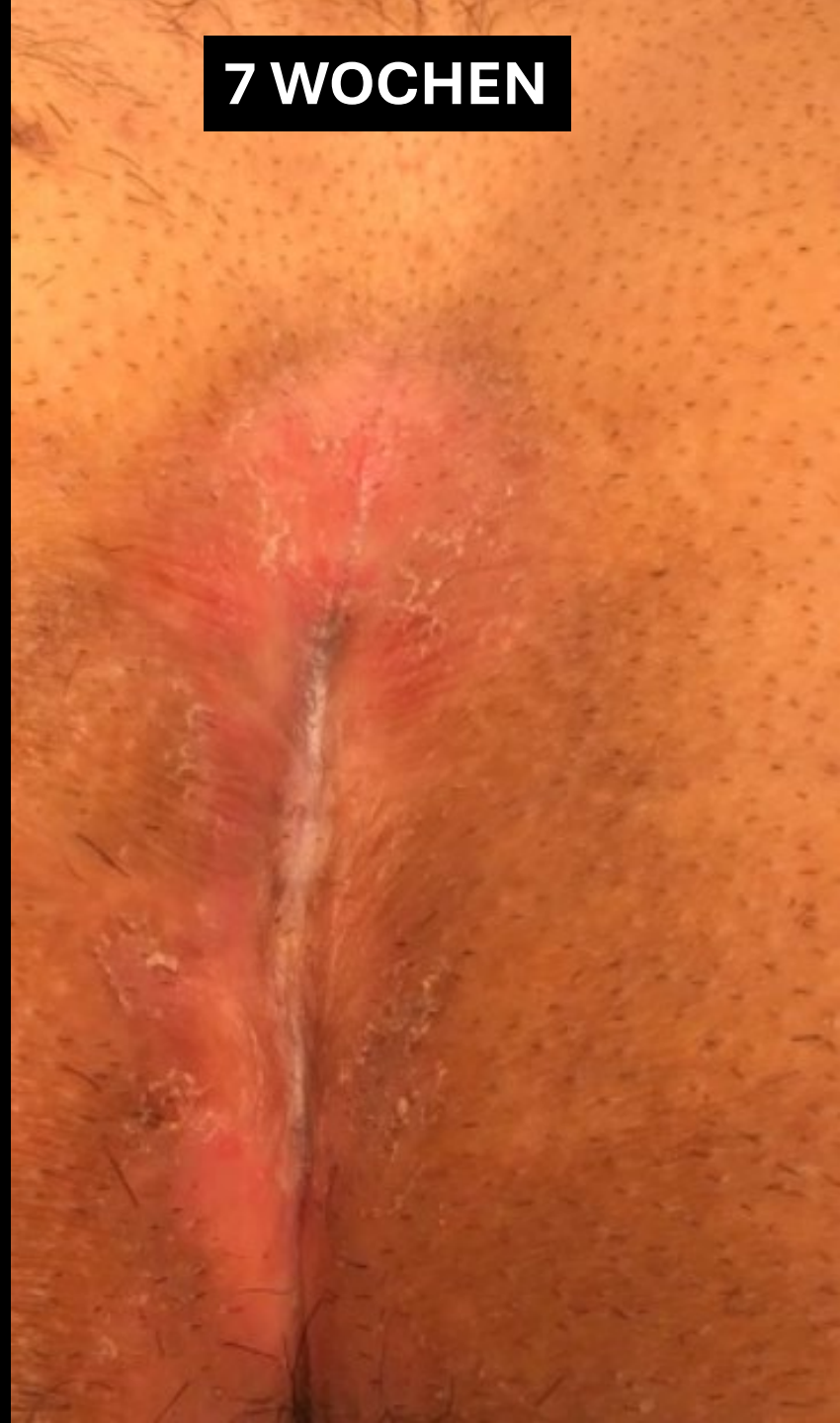7. WOCHE



TAG 0



7 WOCHEN

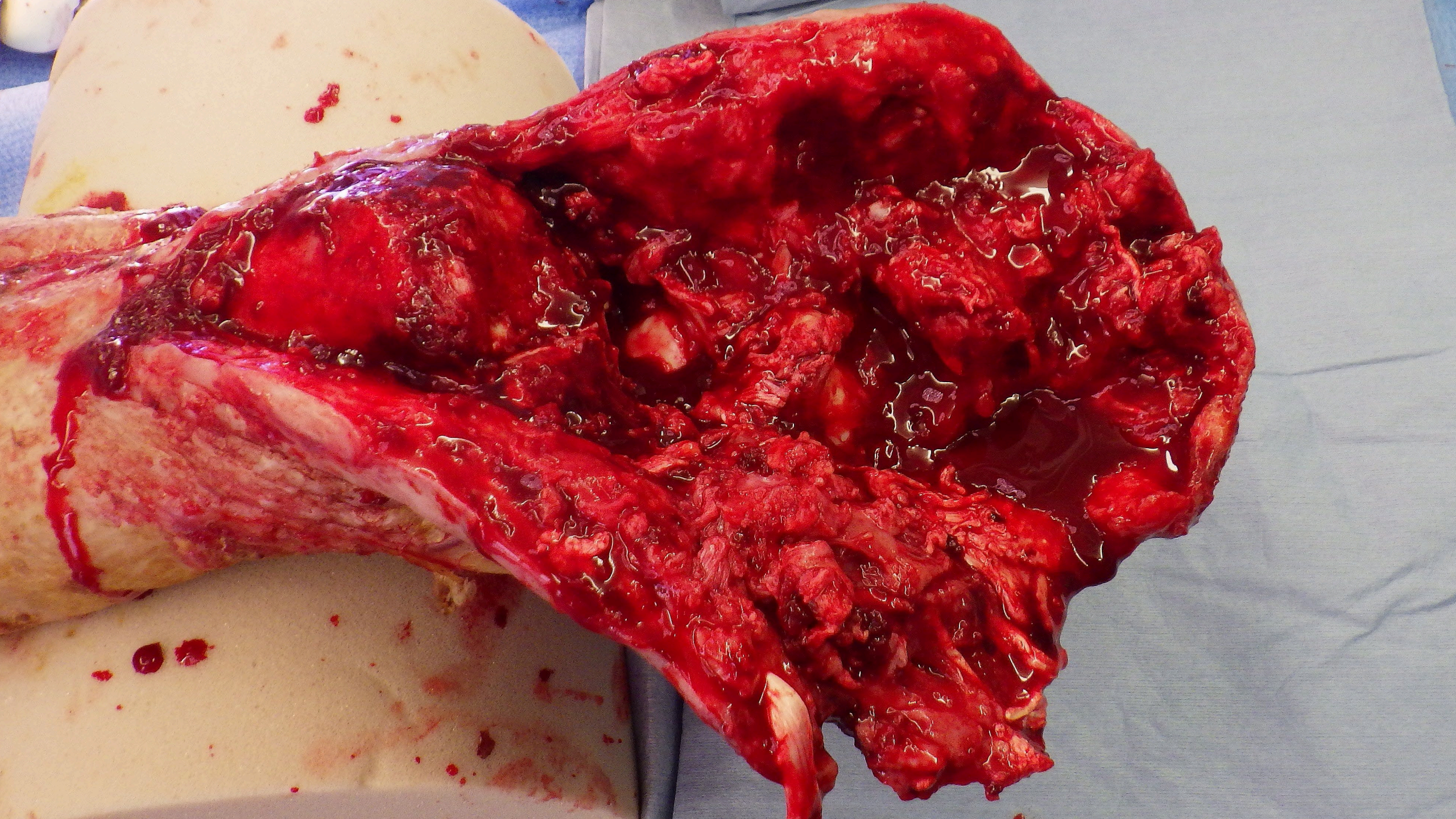


58 ♂

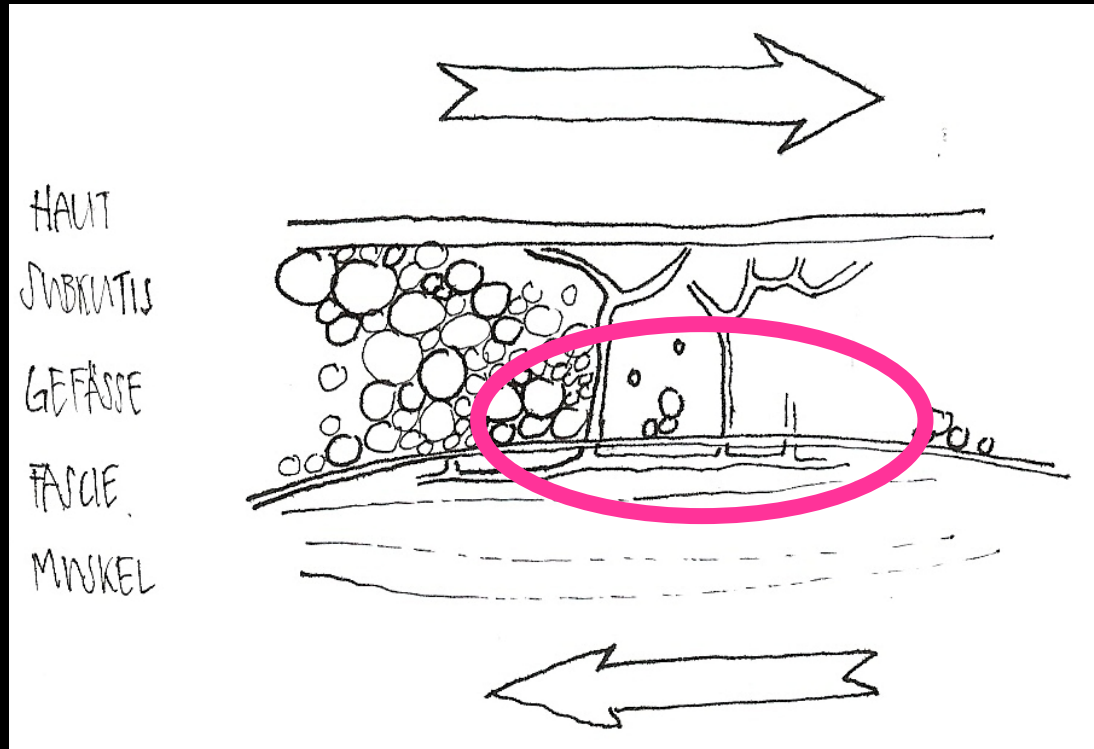
- **Chronischer Infekt** Knie rechts mit **polyresistentem Staphylococcus aureus und Pseudomonas aeruginosa**
- 08.07.16: - Polytrauma nach Ueberrolltrauma von einem Lastwagen
 - komplettes Décollement mit transmetatarsaler Amputation des Fusses
 - Morelle Lavallée-Verletzung
- **8 Jahre offene, therapierefraktäre Wunde über dem rechten Knie**
- St.n. Lungenembolie

58 j ♀

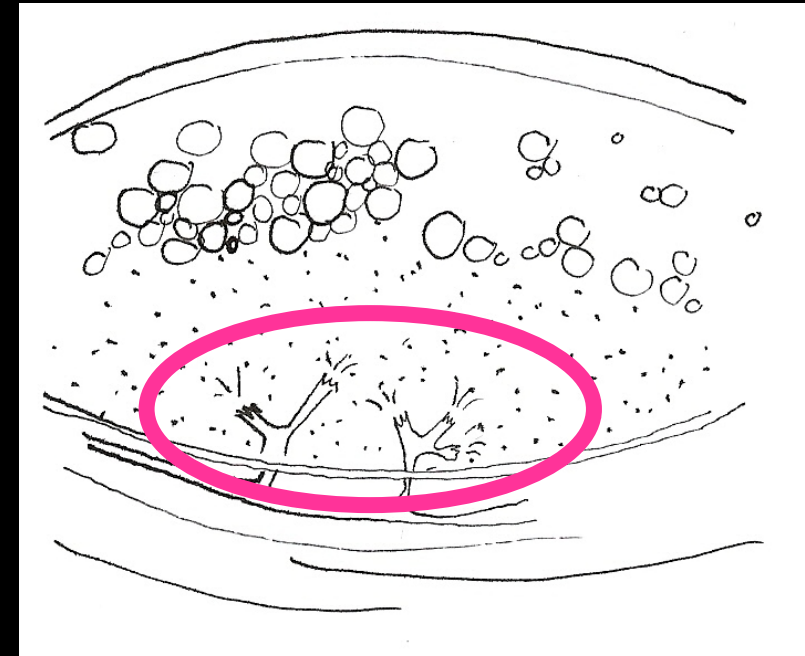- **Chronischer Infekt**
polyresistentem Staphylococcus aureus und Pseudomonas aeruginosa
- 08.07.16: - Polytrauma nach Ueberroltrauma von einem Lastwagen
komplettes Décollement mit transmetatarsaler Amputation des Fusses
Morelle Lavallée-Verletzung
- **8 Jahre offene, therapierefraktäre Wunde über dem rechten Knie**
- St.n. Lungenembolie



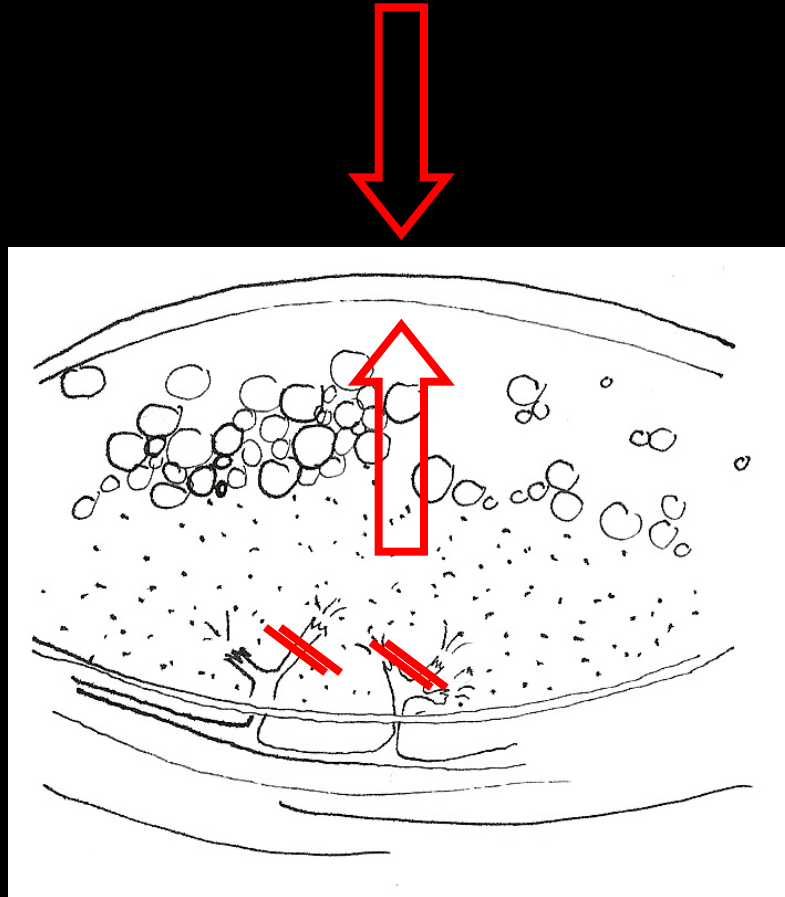
Pathophysiologie der Morelle Lavallé Verletzung



Traumatisch bedingtes Abscheren
(=Décollement)
der Haut und Subkutis von der Faszie
durch tangentielle Krafteinwirkung
(Druck-/Scherbewegung)

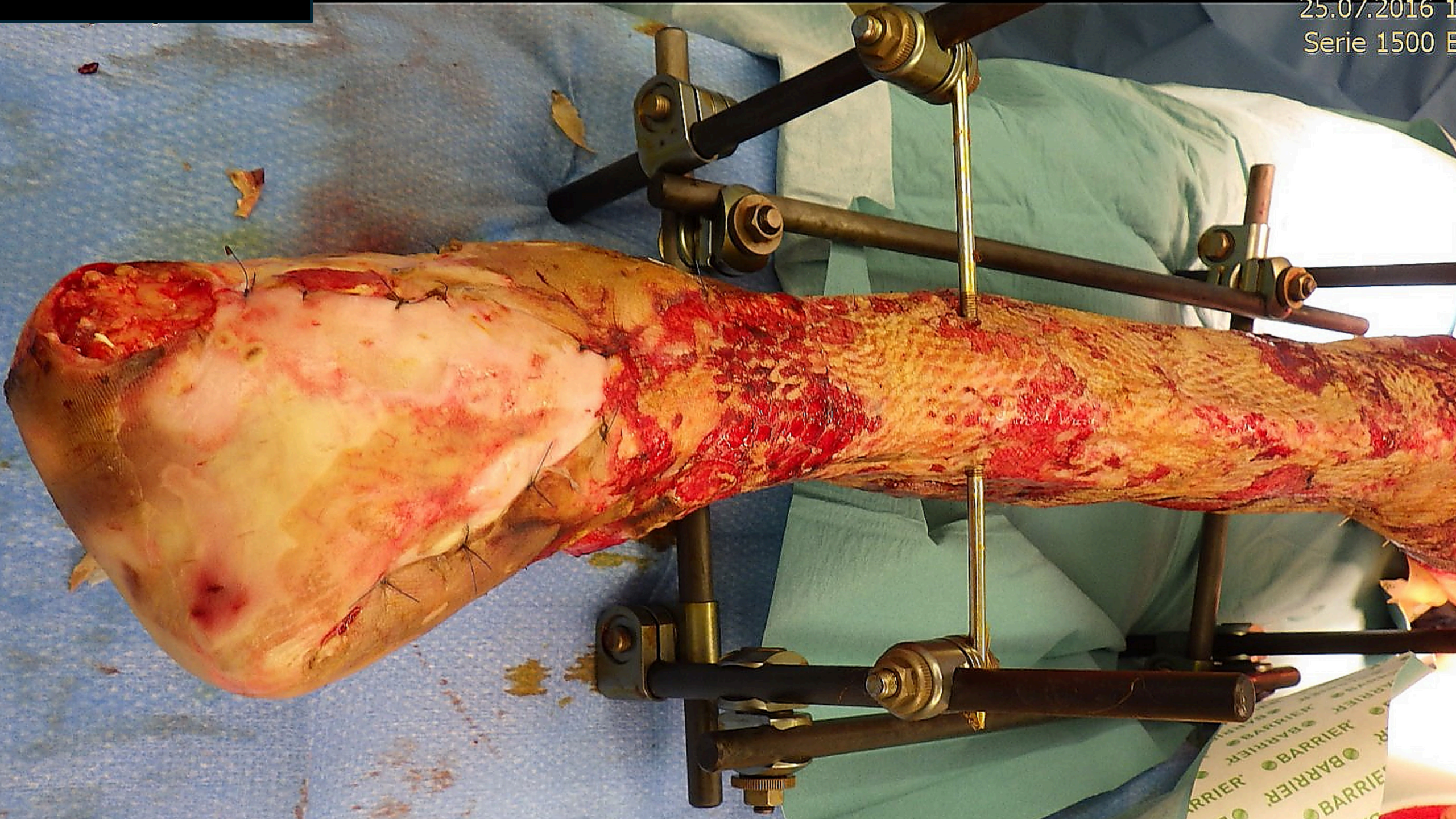

Abheben der Subkutis
=> Verletzung der die Faszie
perforierenden Blut- und Lymph-
Gefäße
=> Die so entstandene Höhle füllt
sich mit Blut und seröser
Flüssigkeit
(=Morel-Lavallee`s seröser
Erguss)

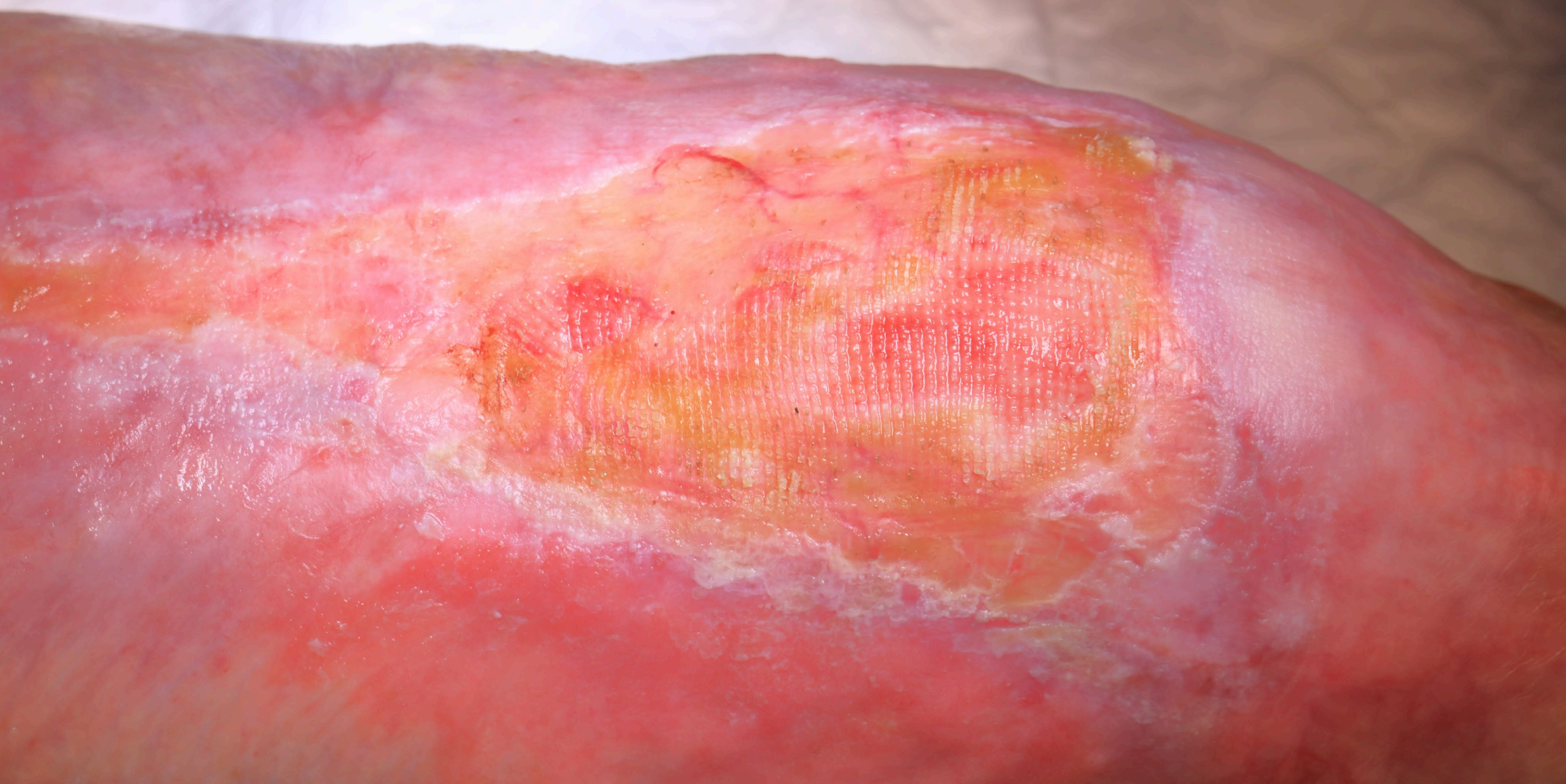


- Trauma von aussen
- b) Druck von Innen
- c) verminderte Perfusion

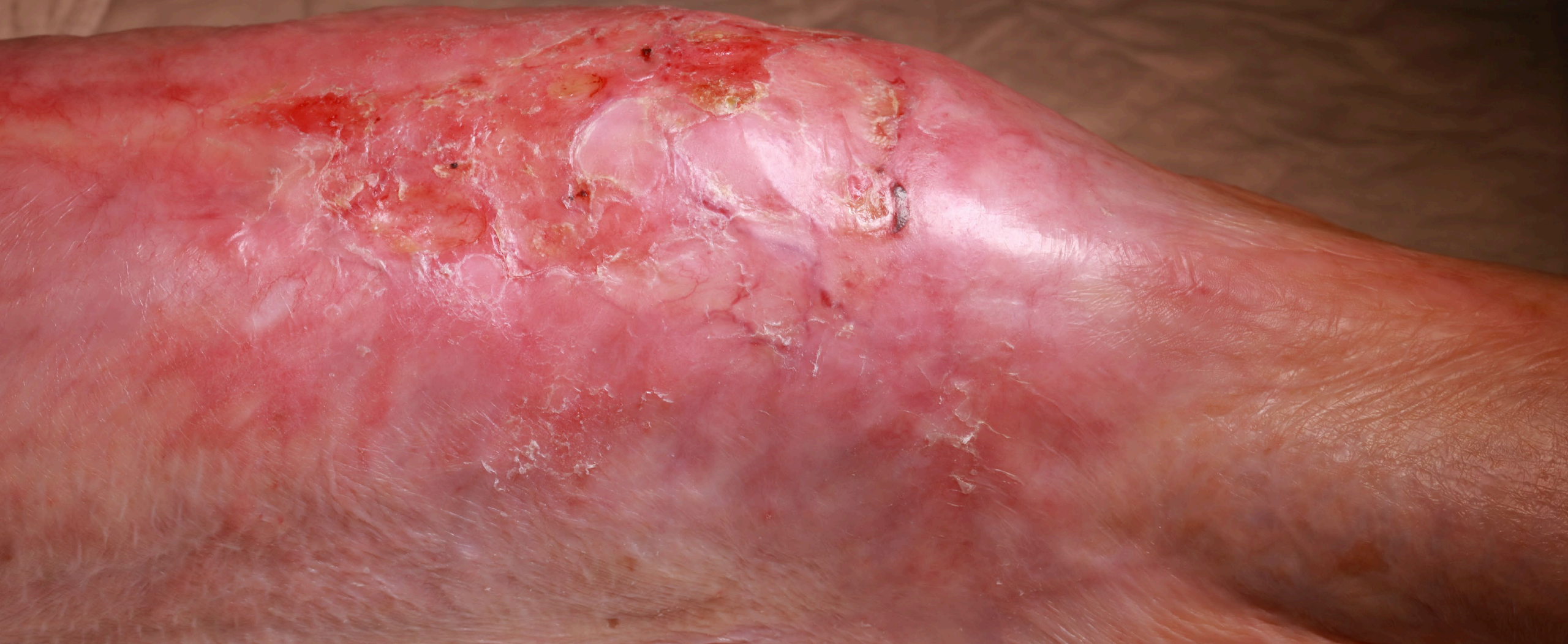⇒ Epidermolyse, Nekrosen
⇒ ausgedehnte Weichteilinfekte



03.06.2019

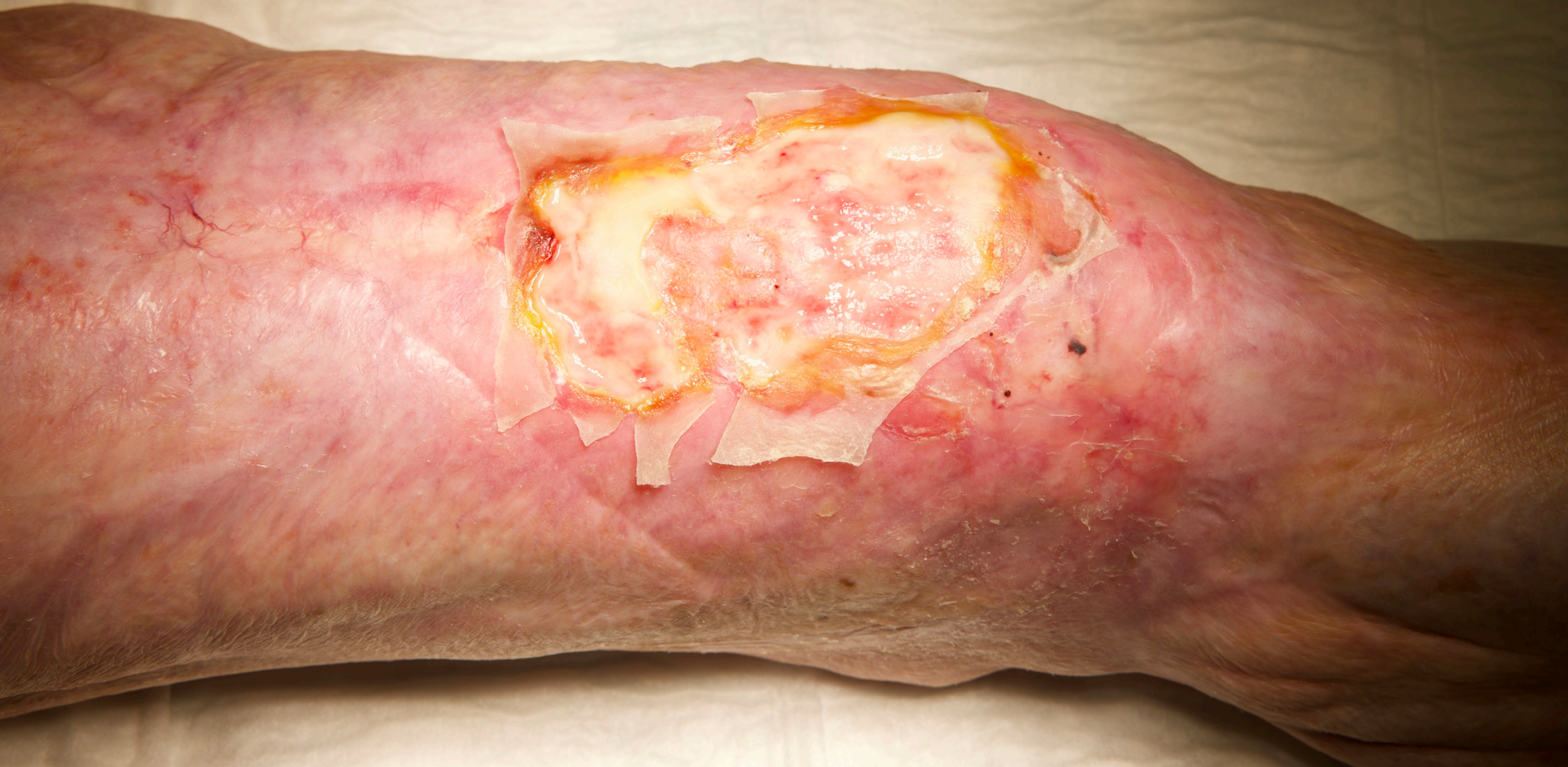

22.09.2021



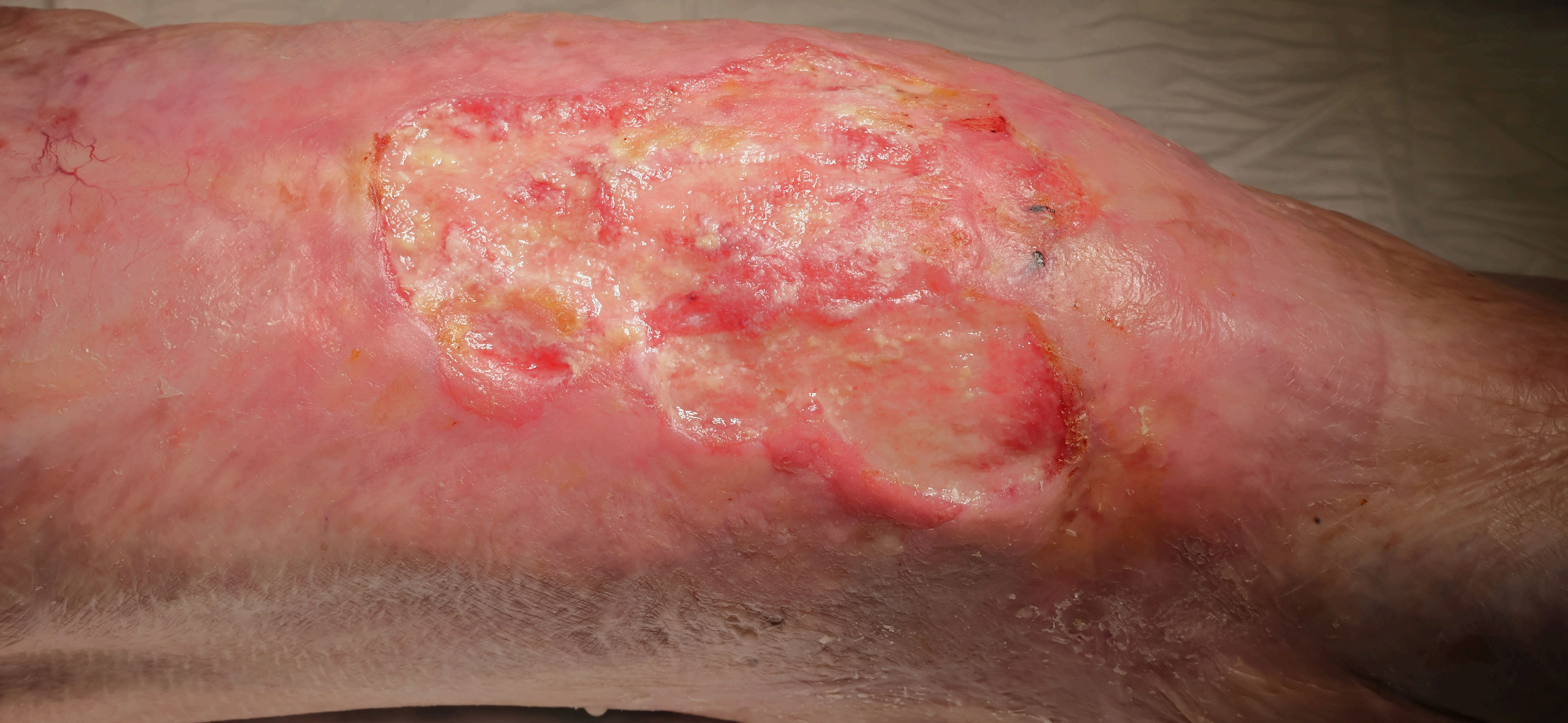
14.06.23

Proheal

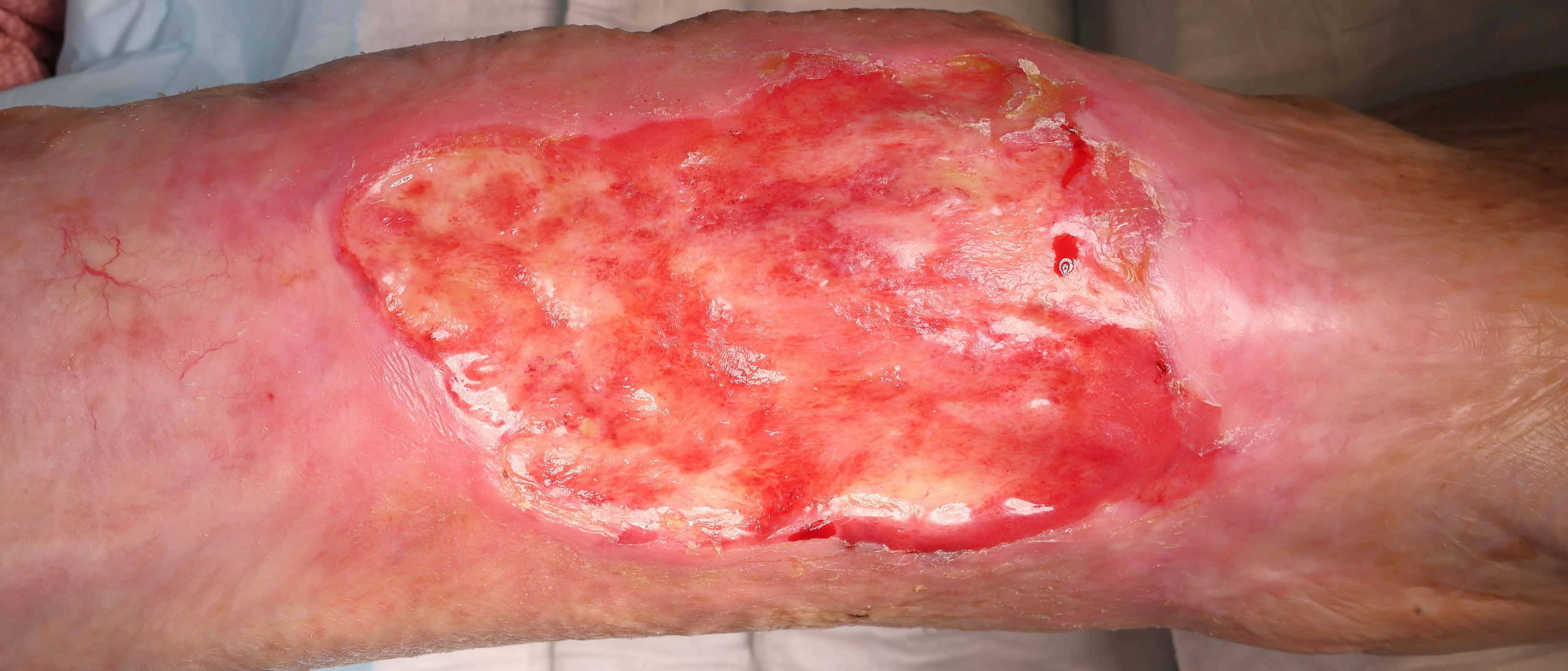

24.01.24

1 Tag Phagentherapie/1 Tag Jodsalbe



10.07.24



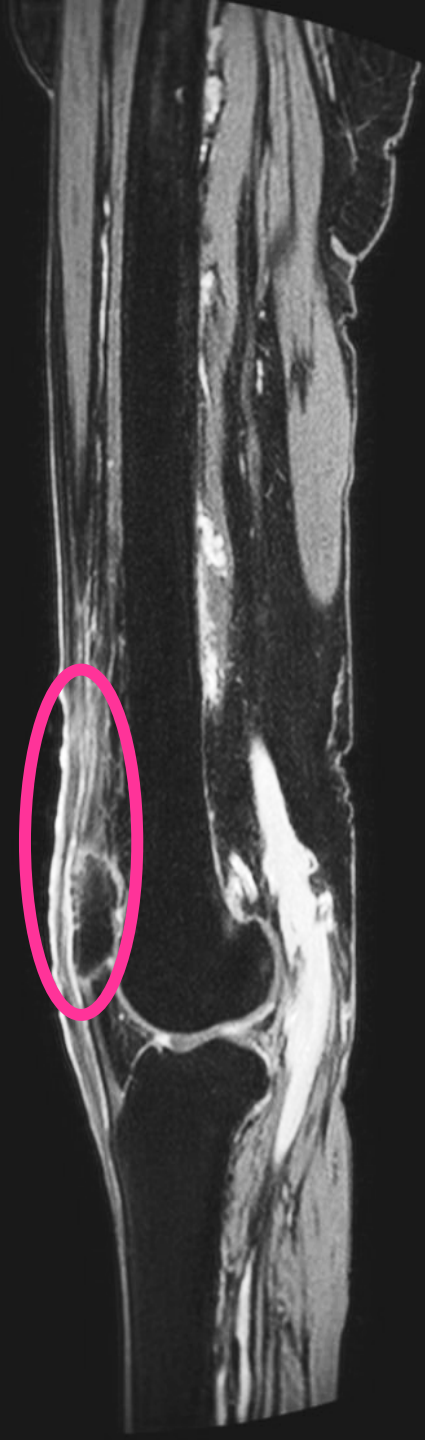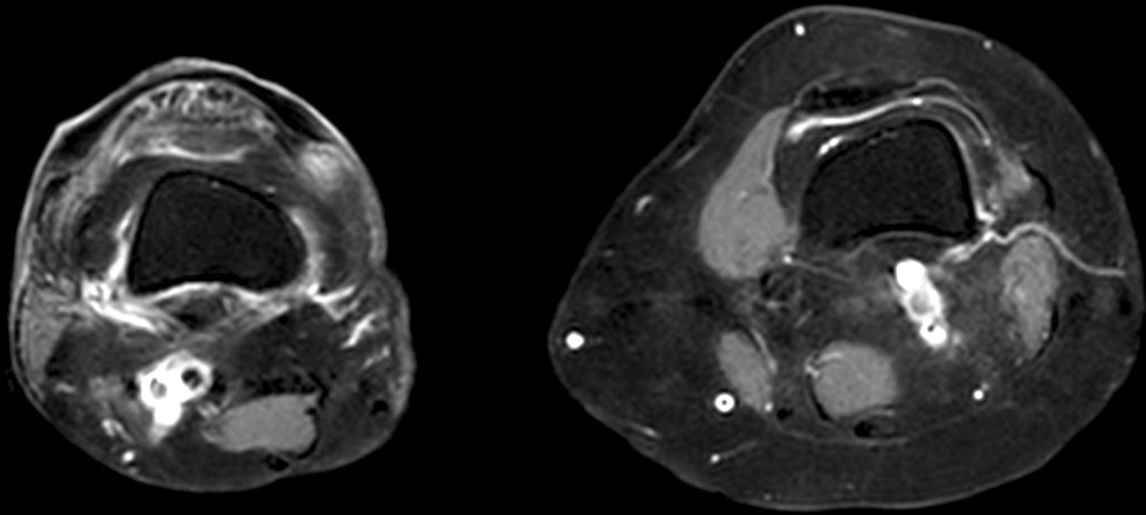
Labor

- Leukozyten 7,5 – 9,2 Giga / L
- CRP 5 – 28 mg / L
- Thrombozyten 301 – 400 Giga / L

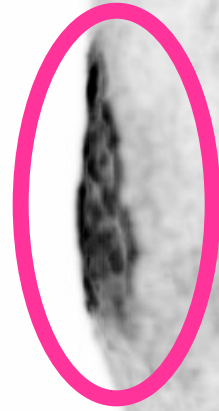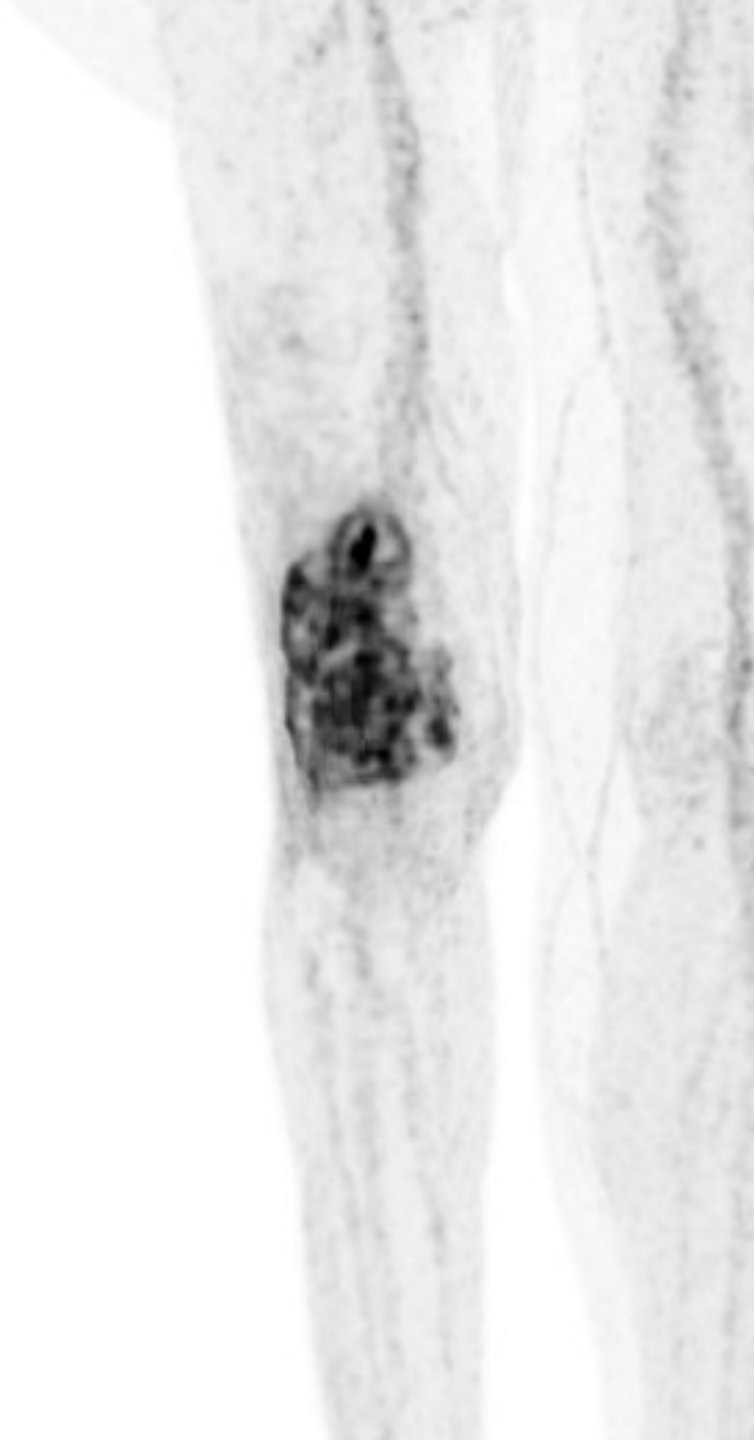
10.07.24



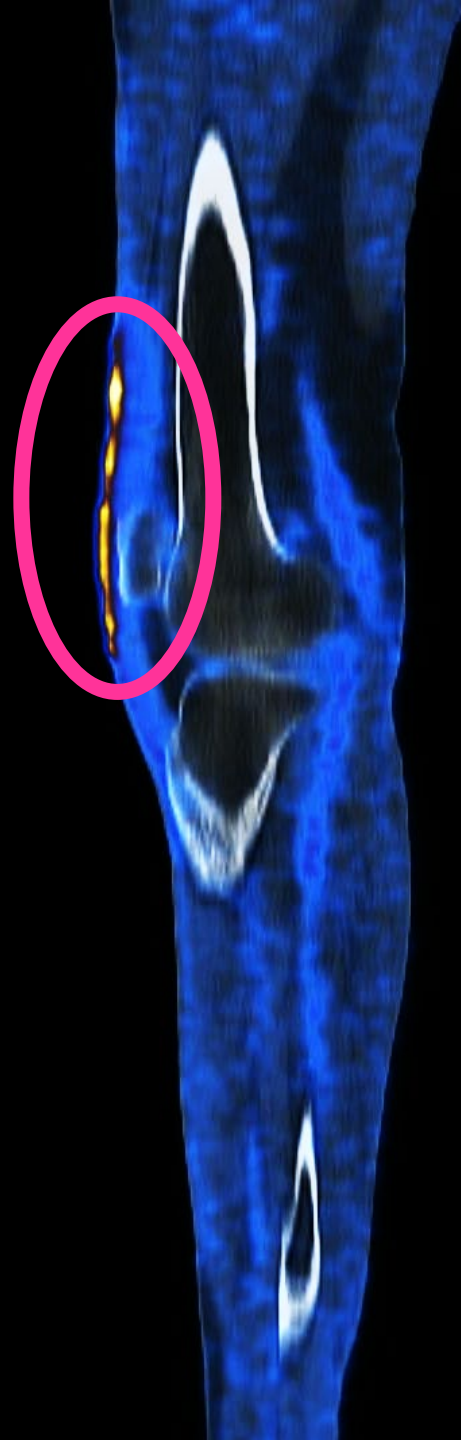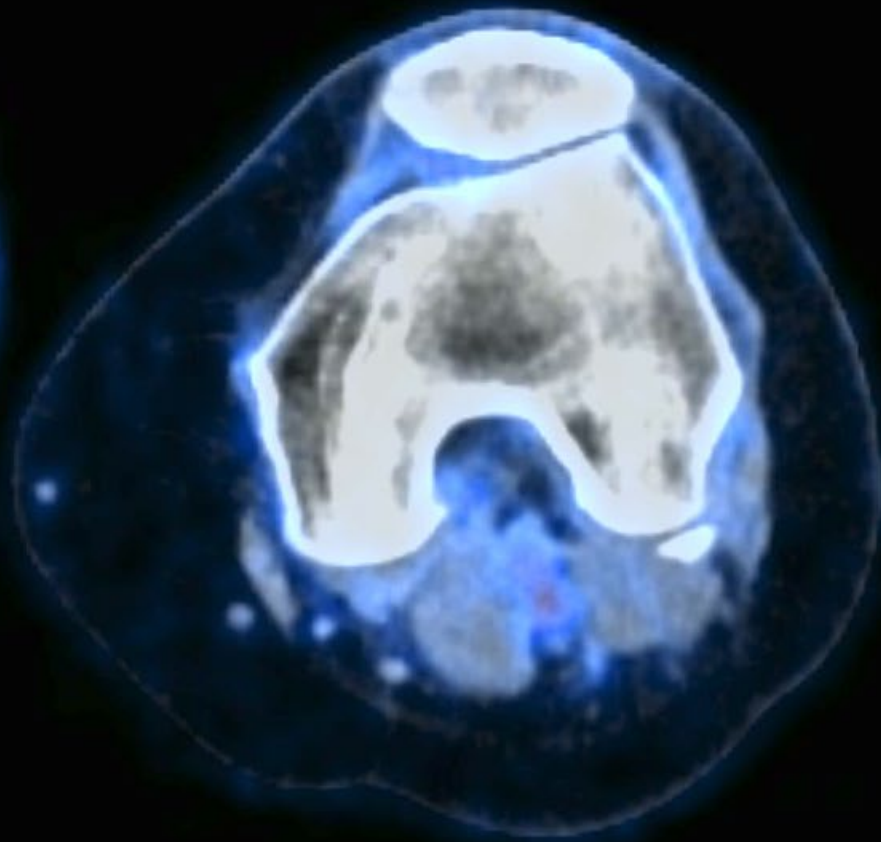
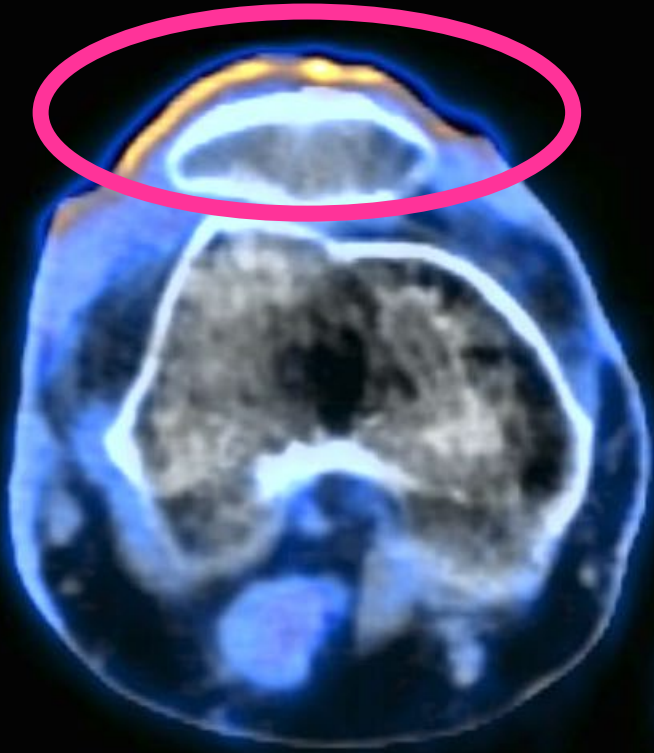
MRI 22.05.2024



PET-CT 18.06.2024



PET-CT



10.07.24



10. Juli 2024
Tag 0

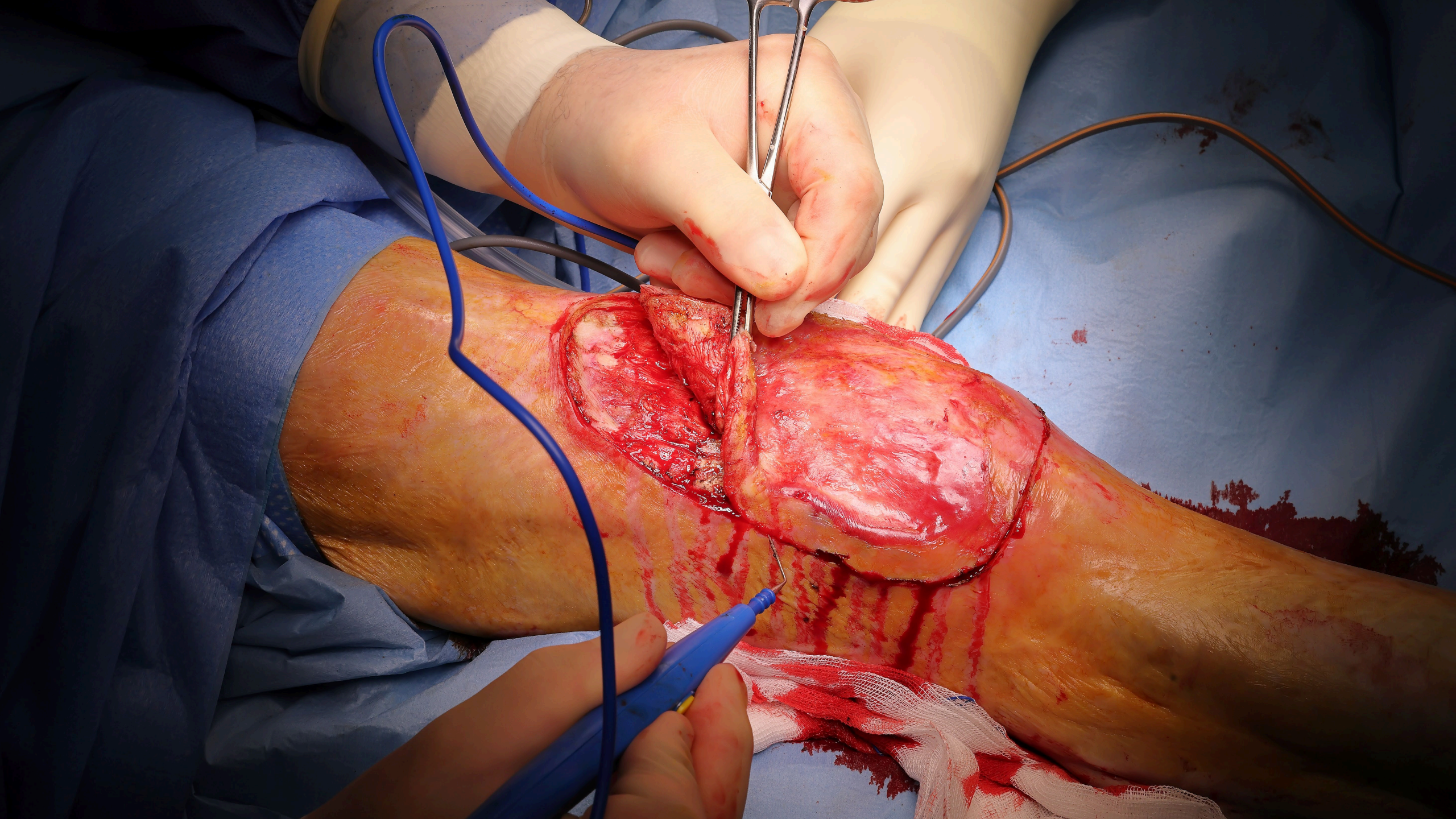
Excision des Ulkus in toto

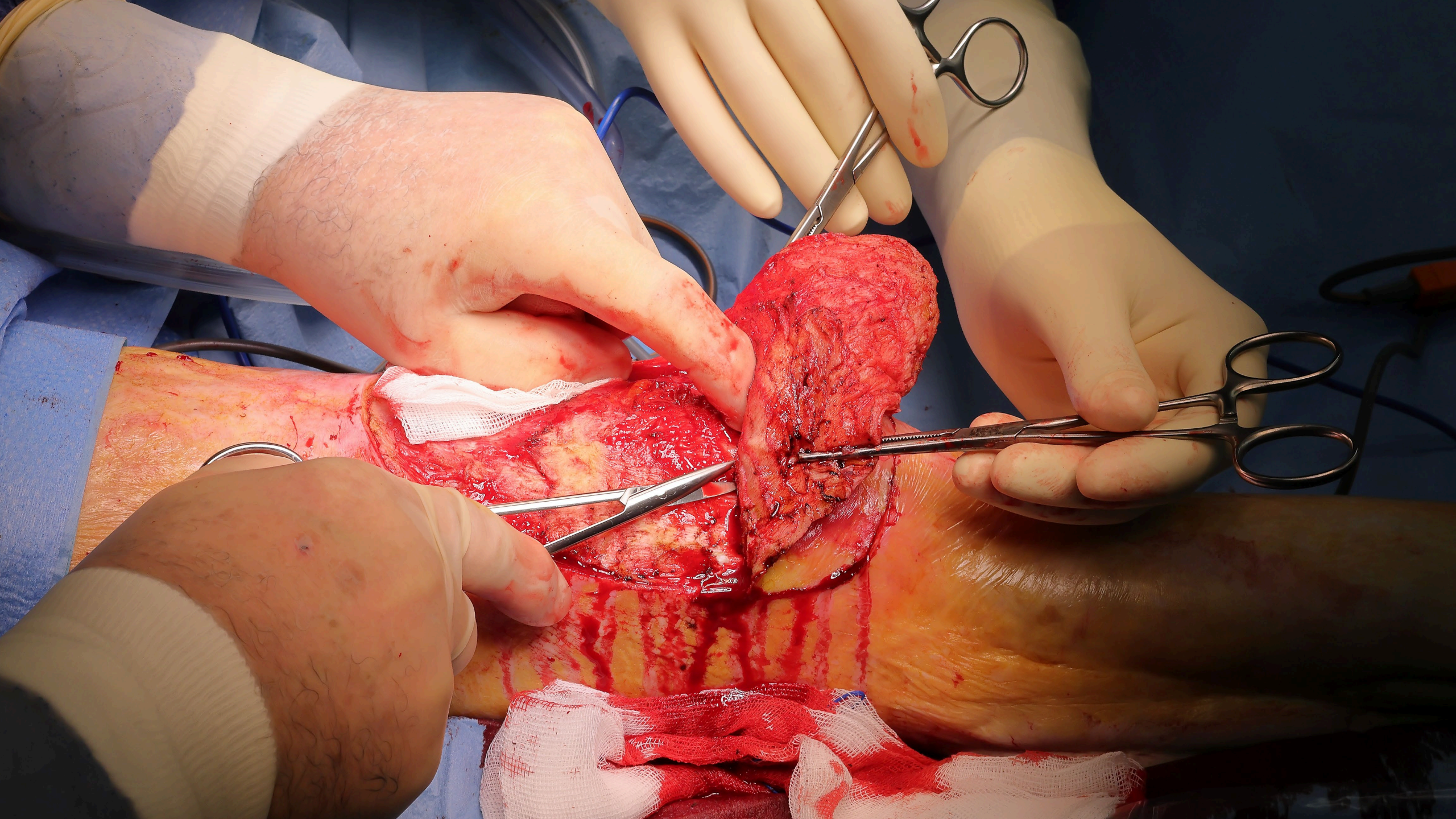
Débridement

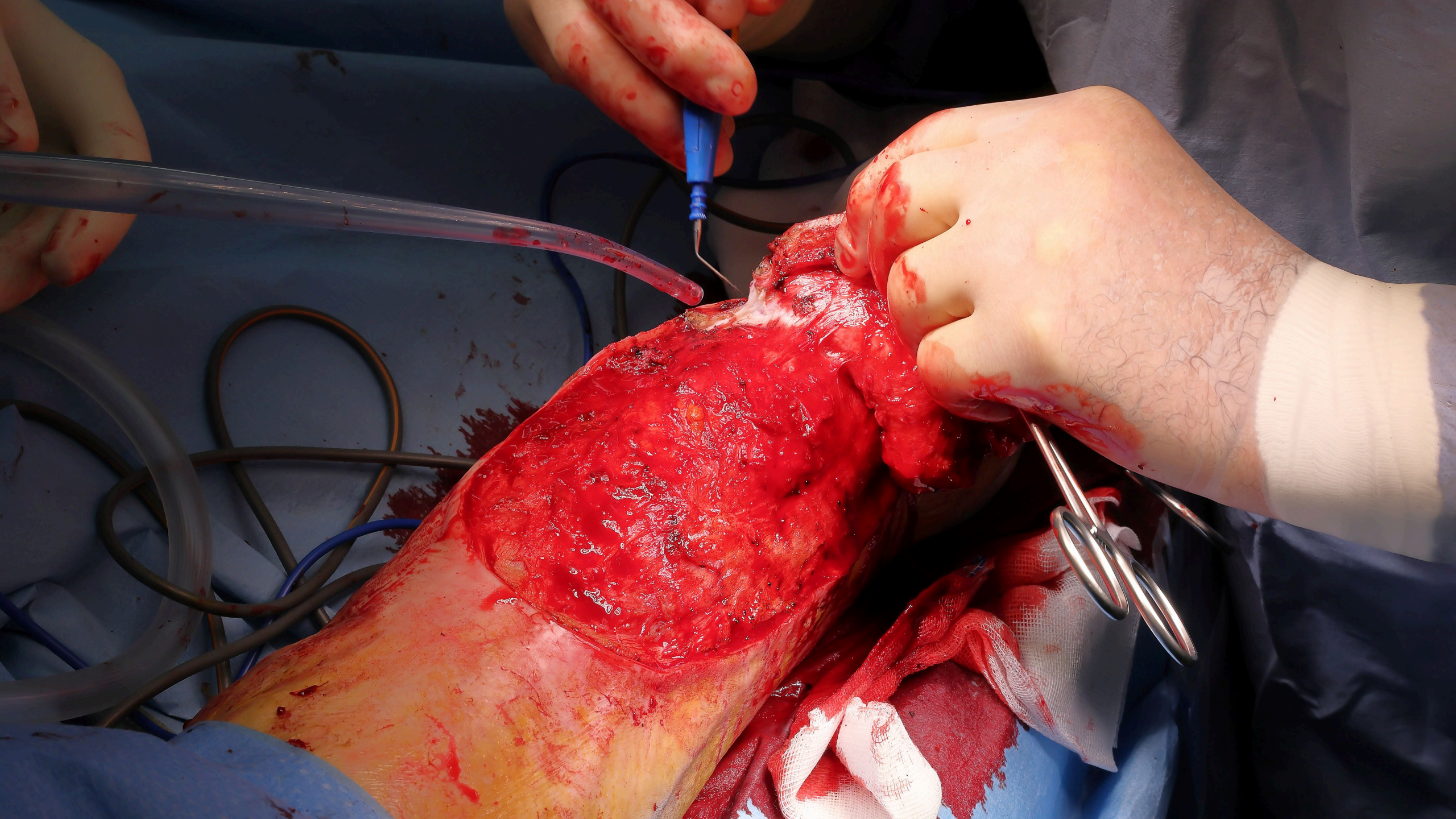
Shaving der Faszie und Sehnen

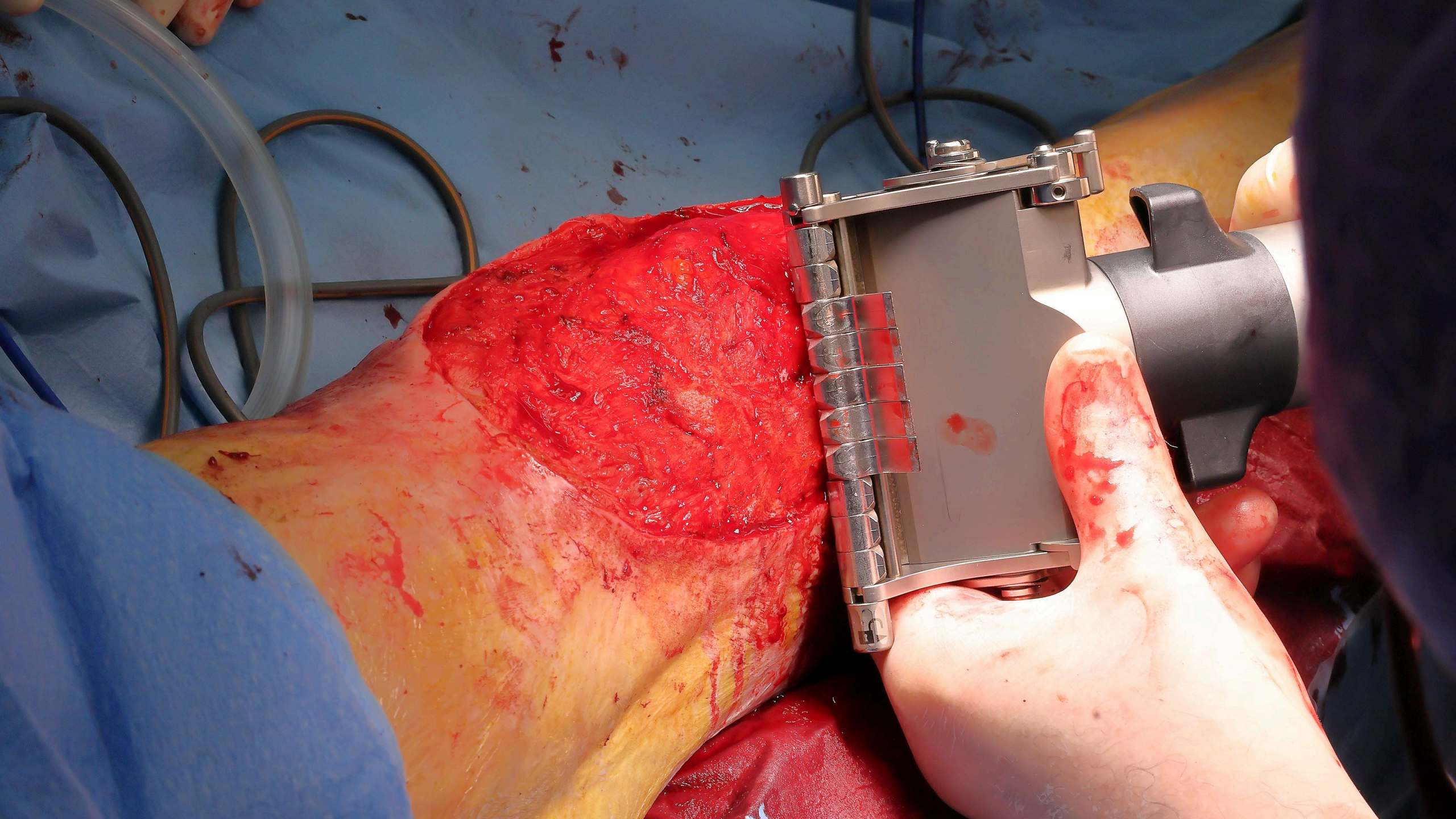
Jet-Lavage (Microdacyn®)

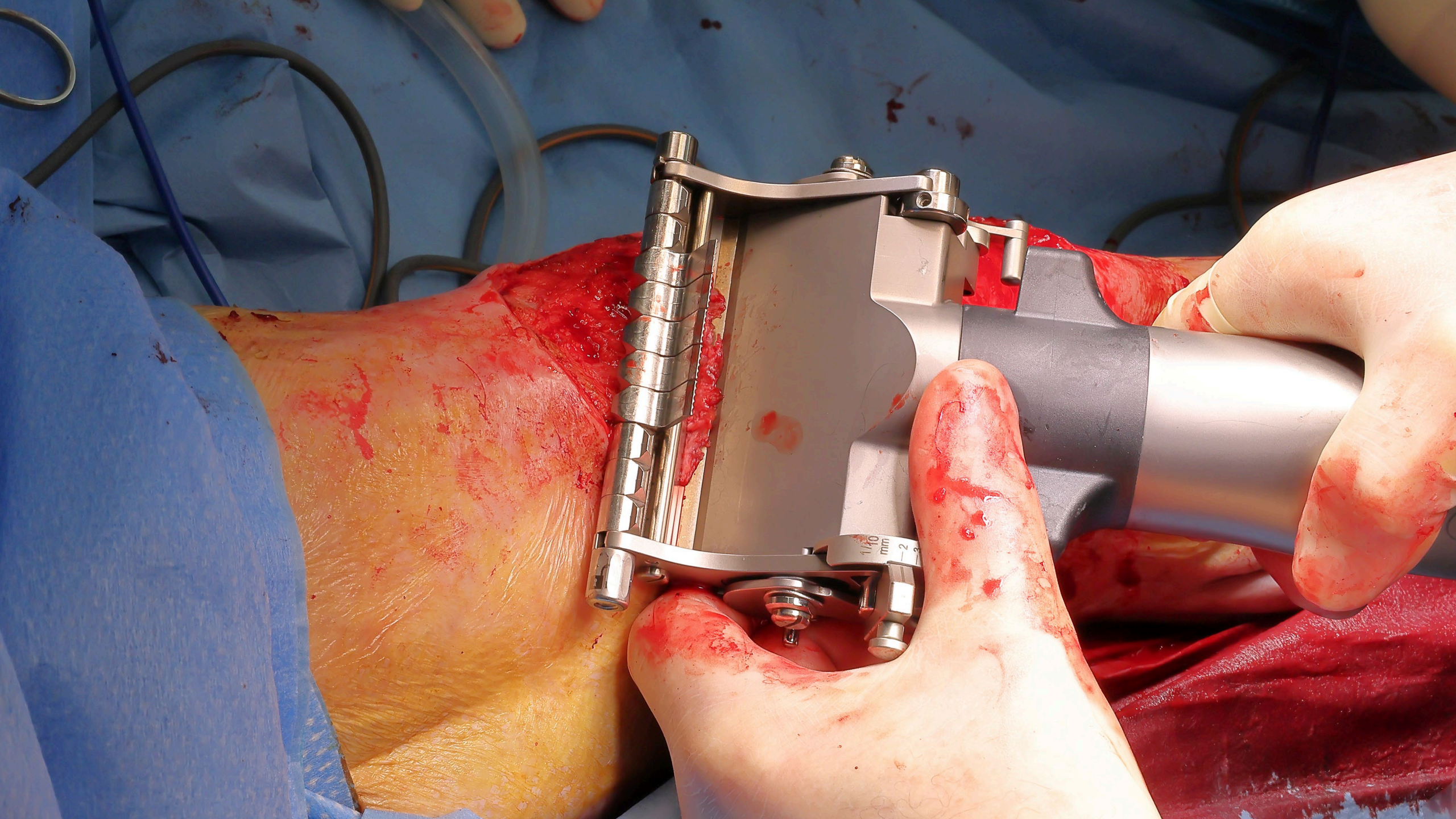
Spül-VAC Anlage (Microdacyn®)

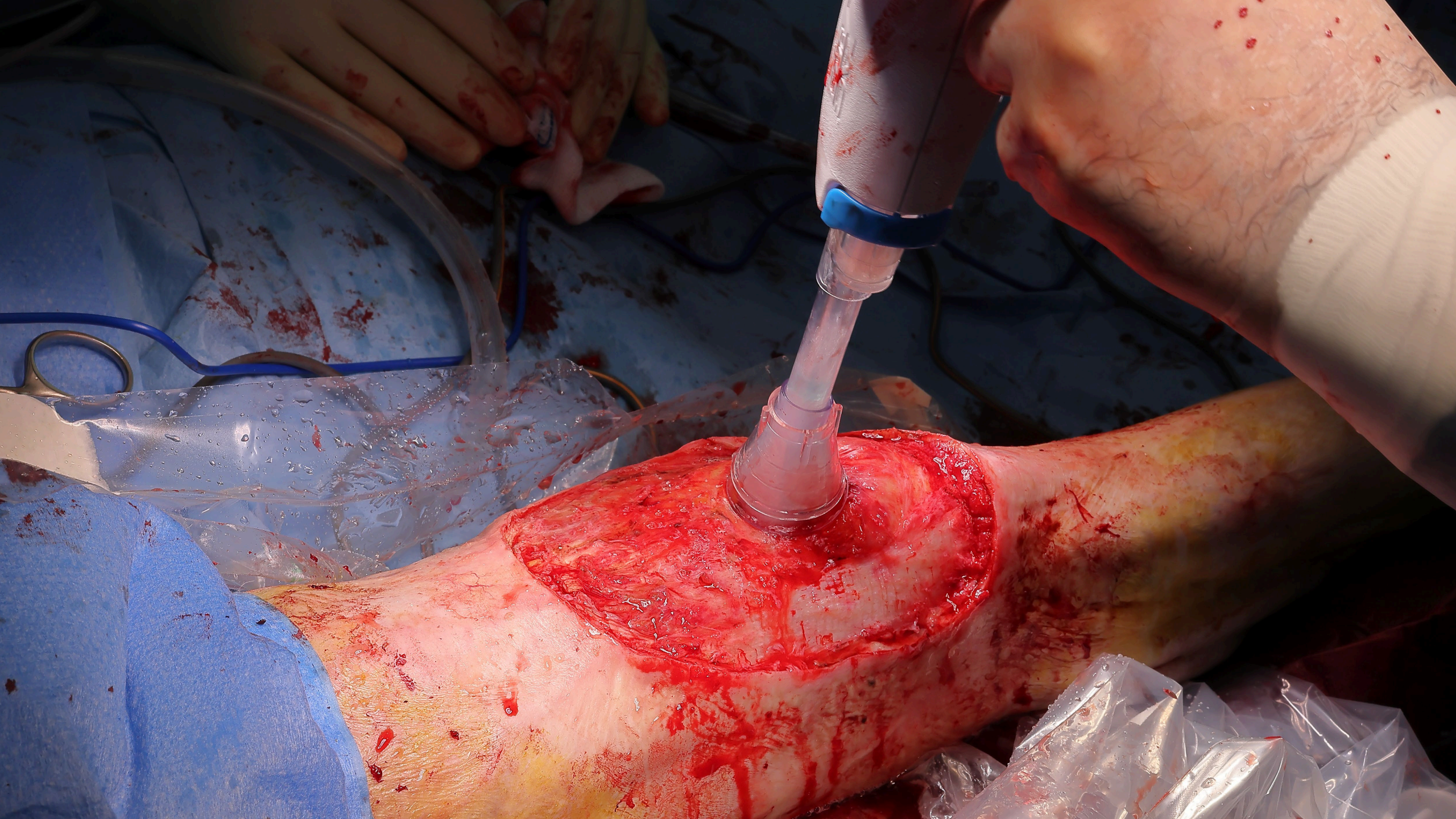


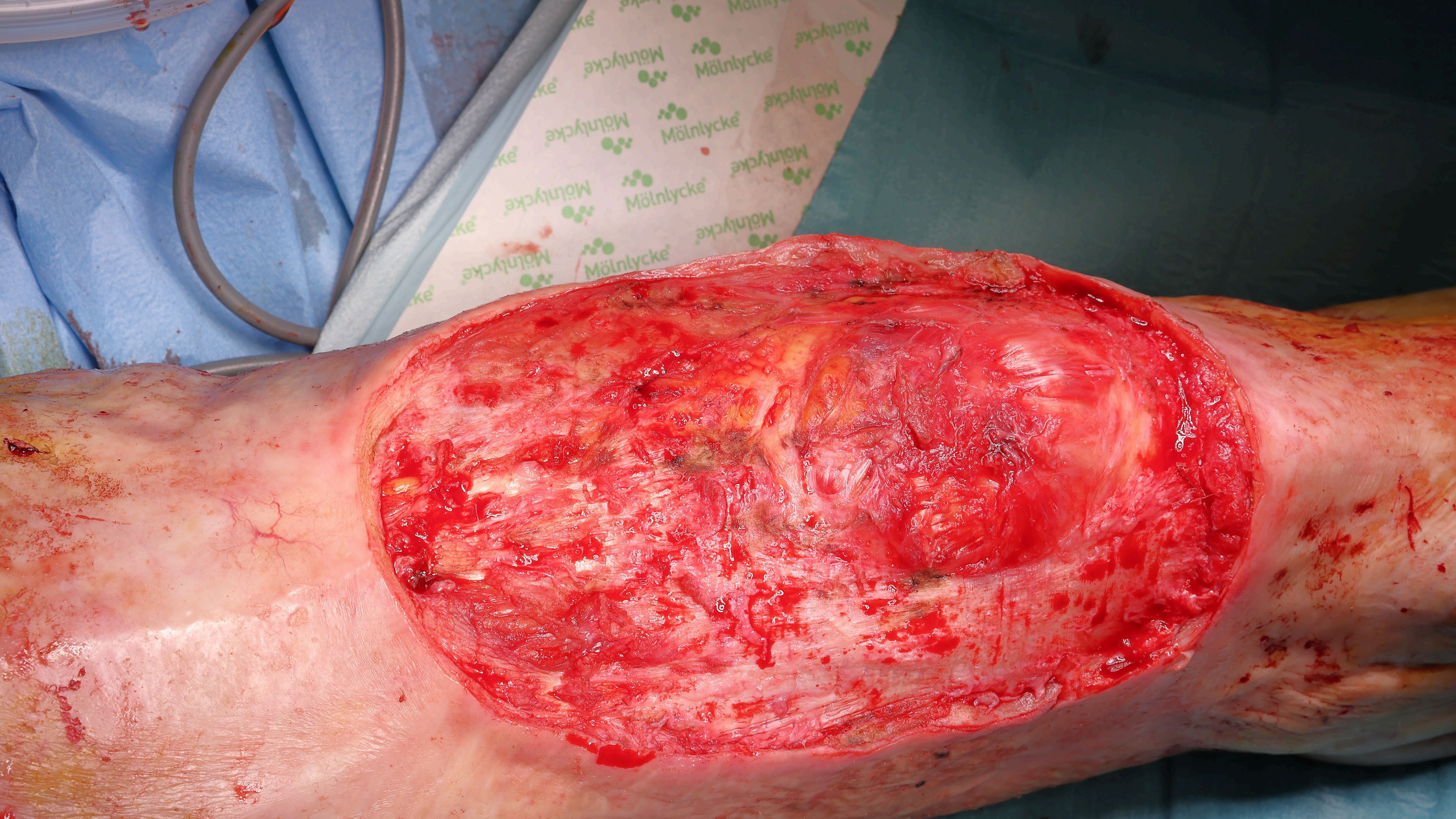

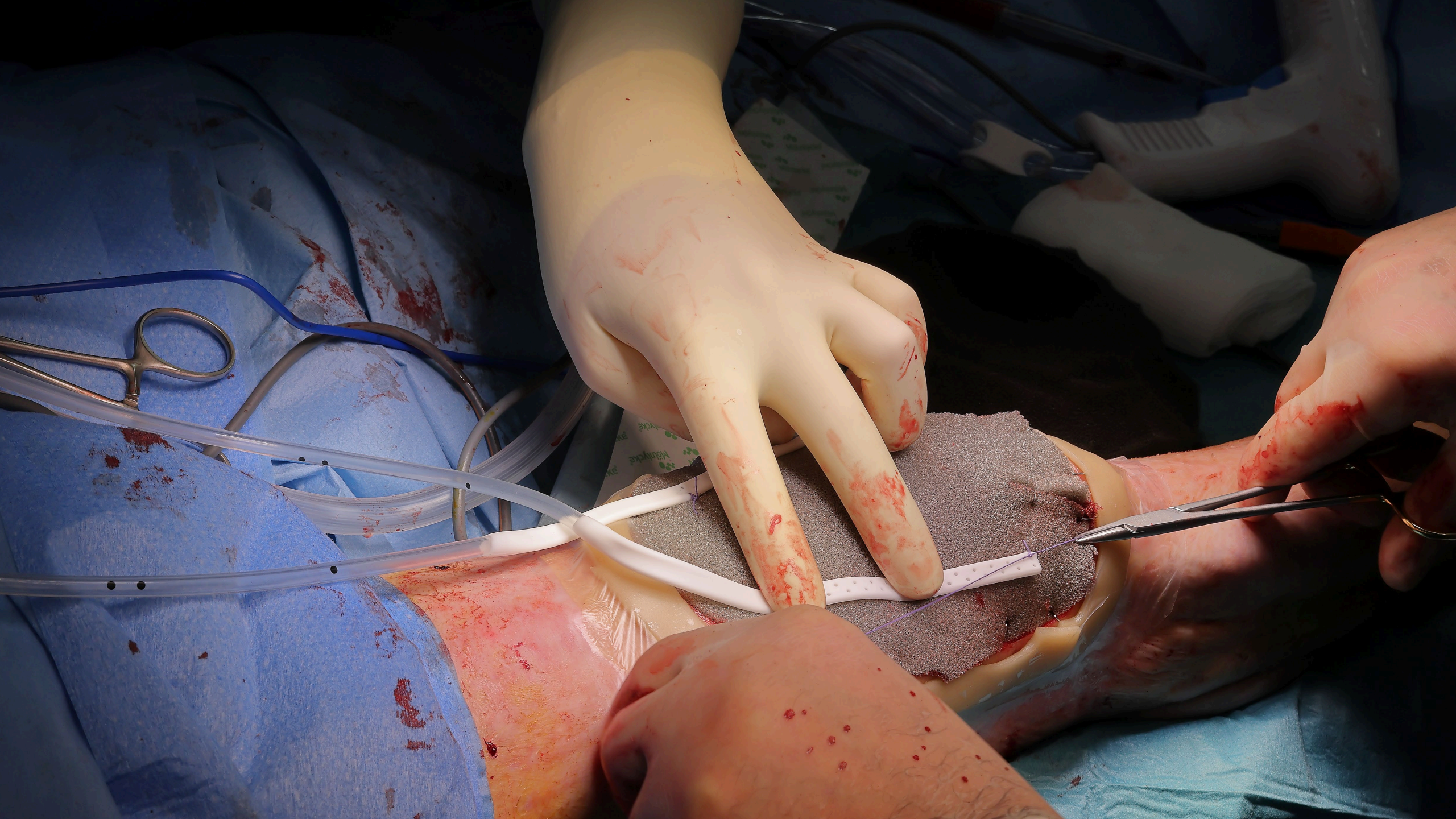


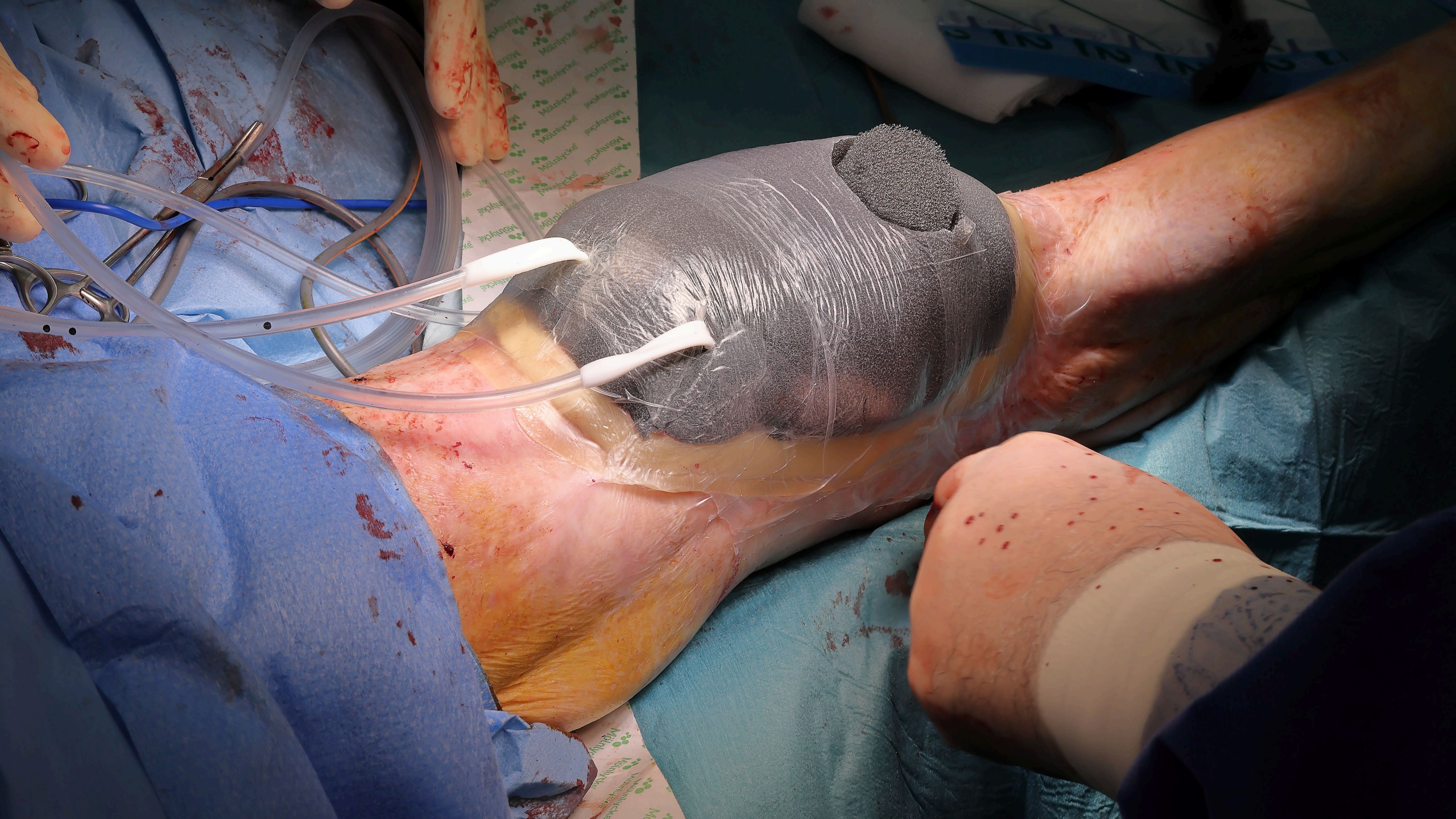



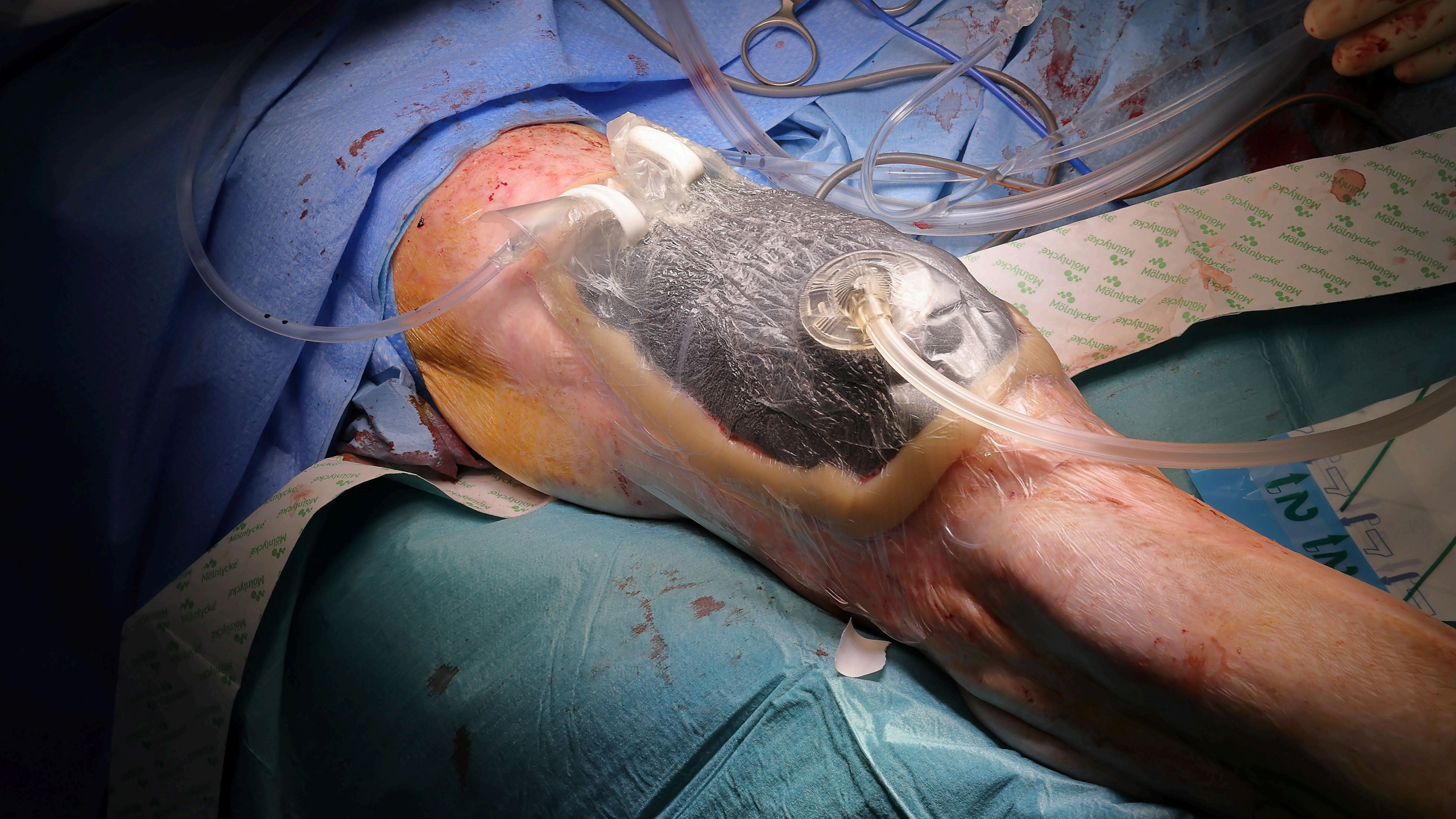




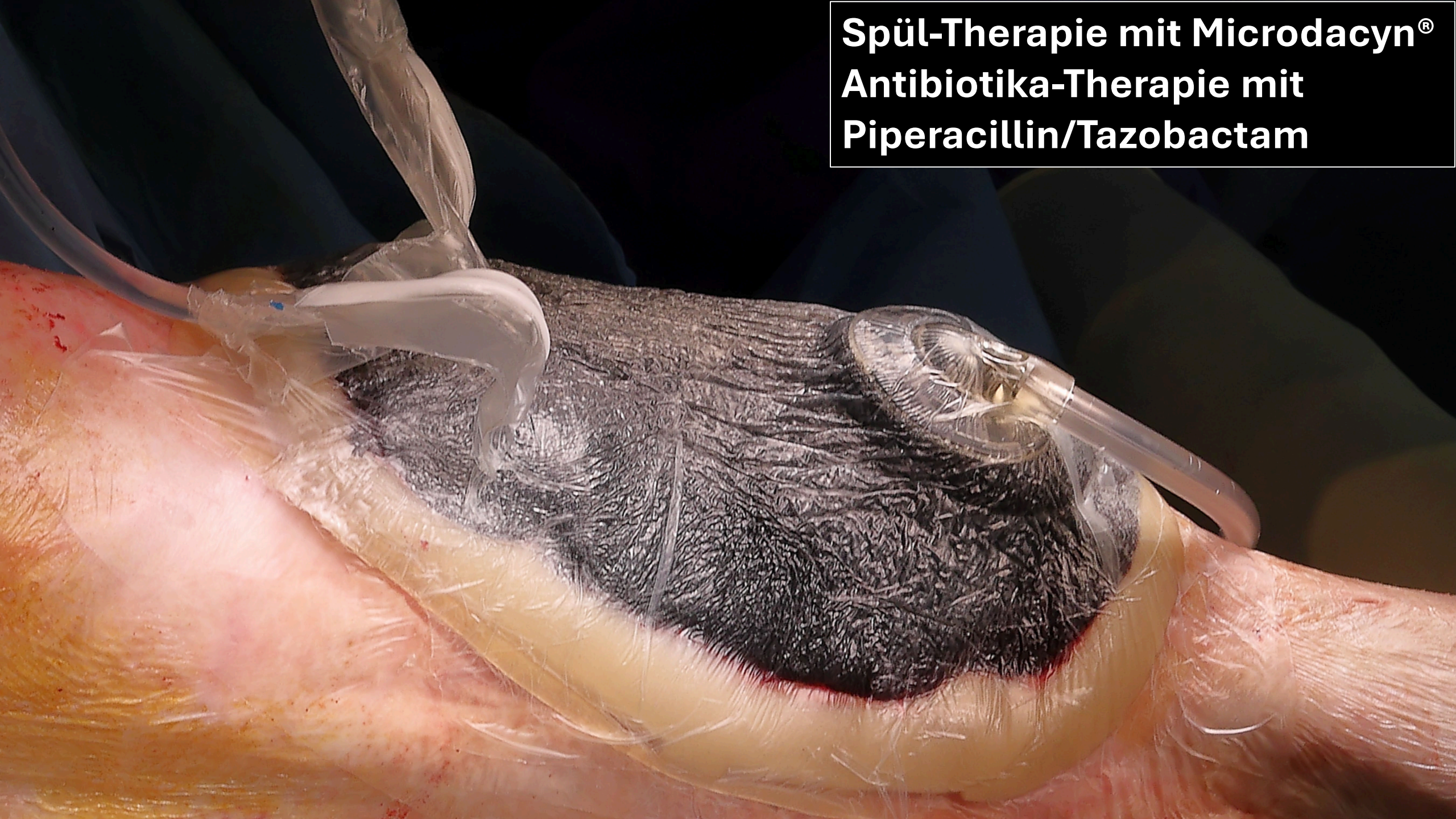





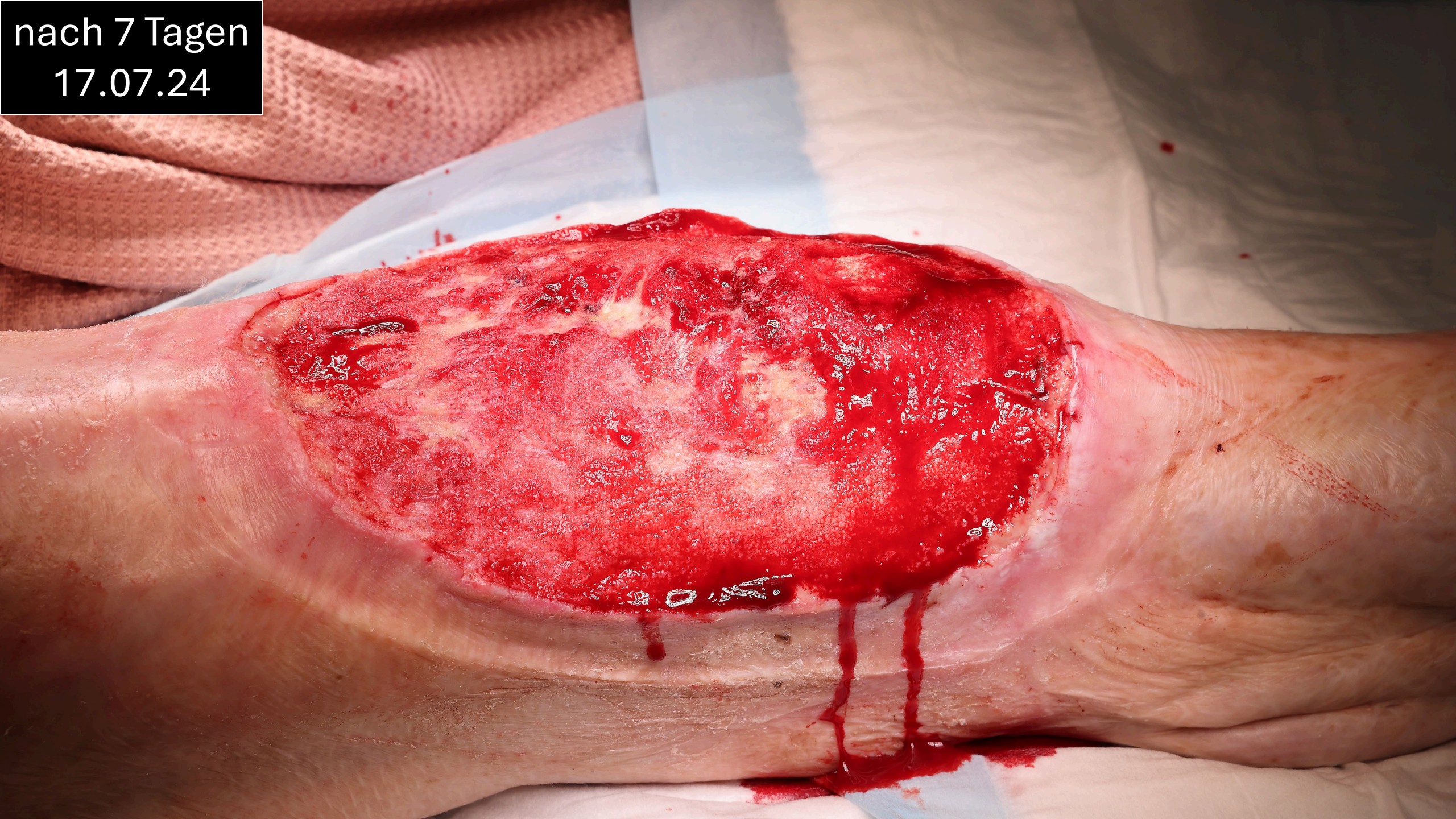**Spül-Therapie mit Microdacyn®
Antibiotika-Therapie mit
Piperacillin/Tazobactam**



- Débridement
- Fasciectomy
- Jet-Lavage
- Spül-VAC mit Microdacyn®

17. Juli 2024
Tag 7

nach 7 Tagen
17.07.24



nach 7 Tagen
17.07.24

Pseudomonas +++
Staphylococcus aureus +

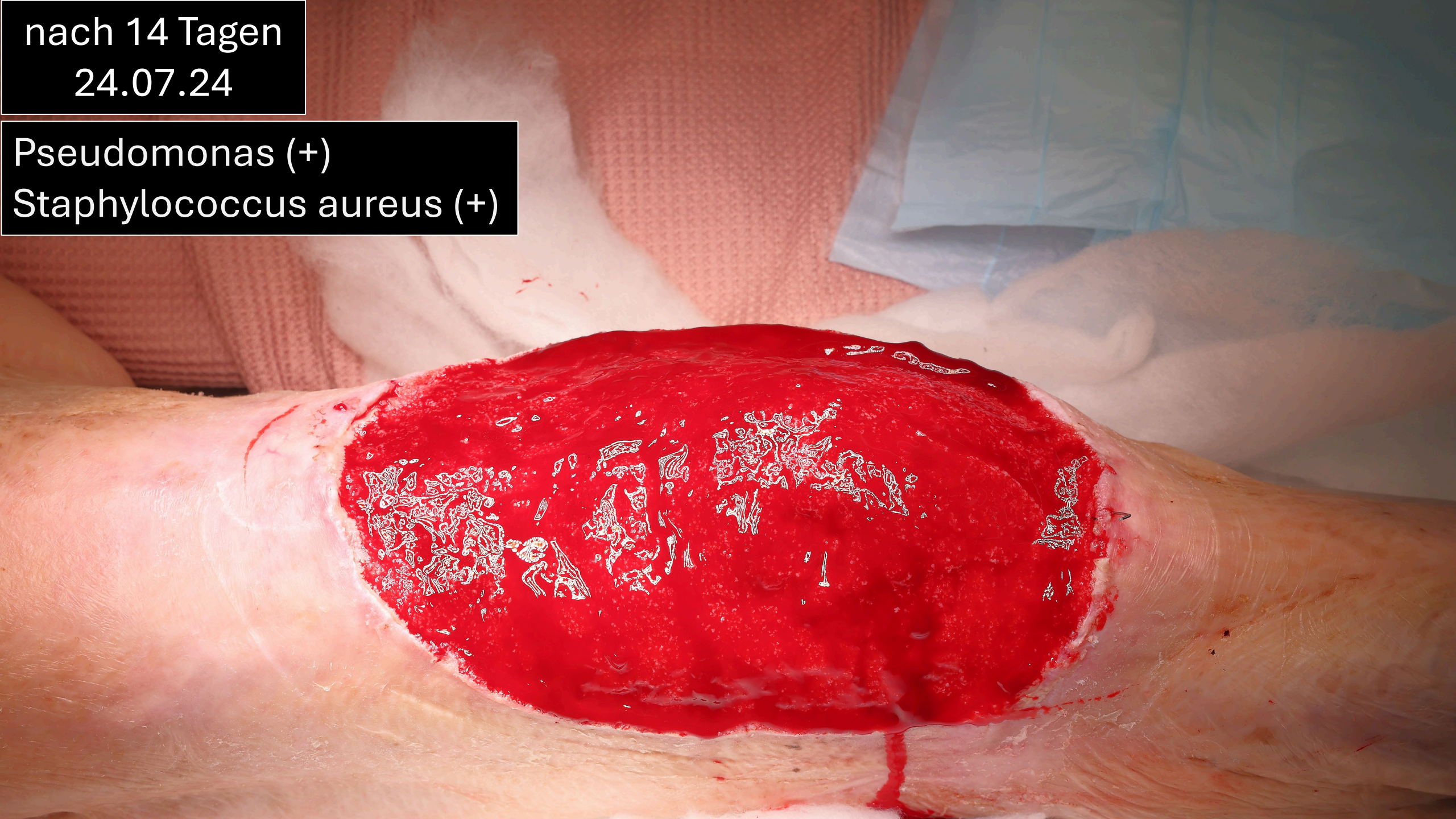


Fortfahren der Spül-NPWT mit Microdacyn®

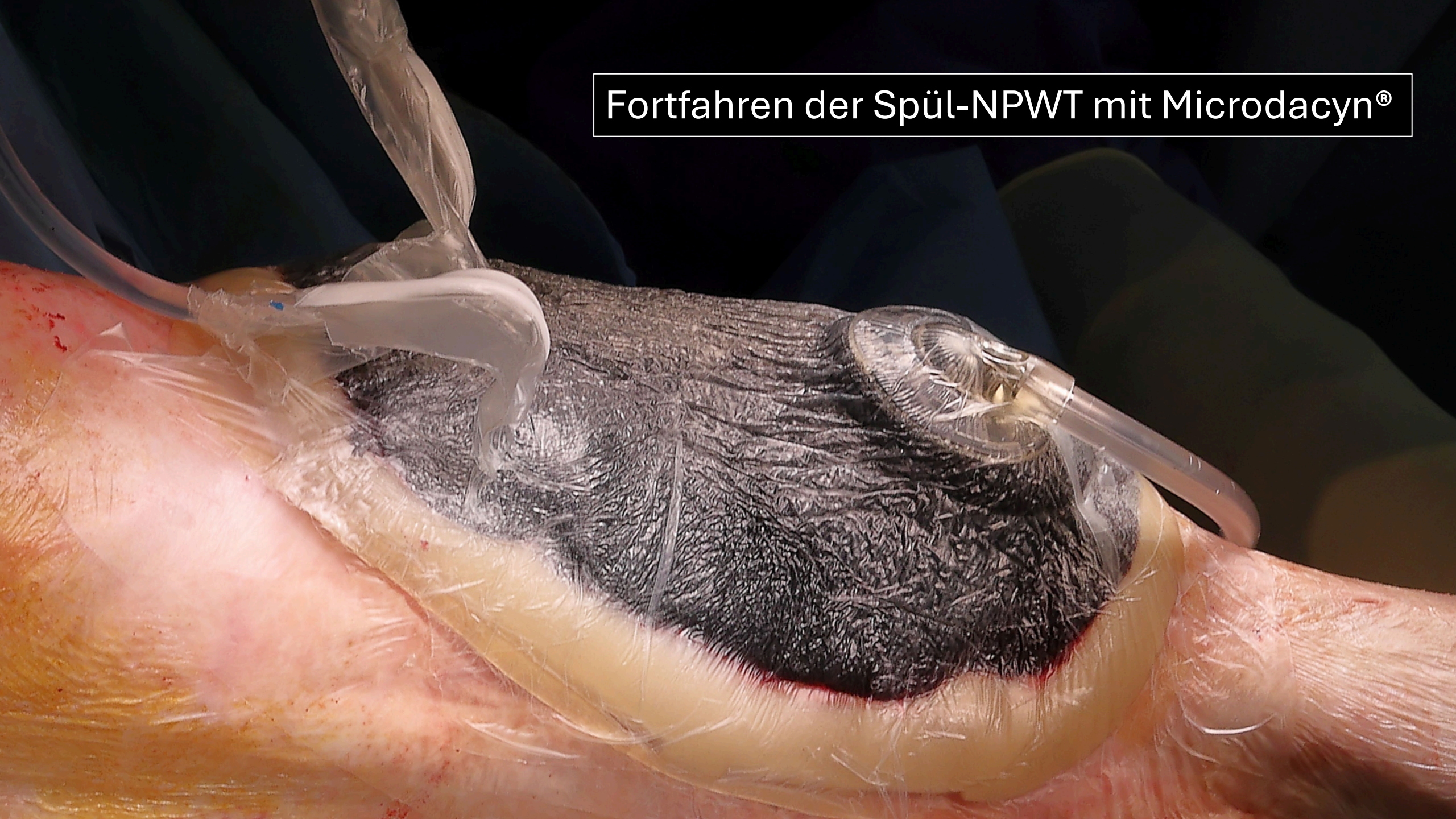
24. Juli 2024
Tag 14

nach 14 Tagen
24.07.24

Pseudomonas (+)
Staphylococcus aureus (+)

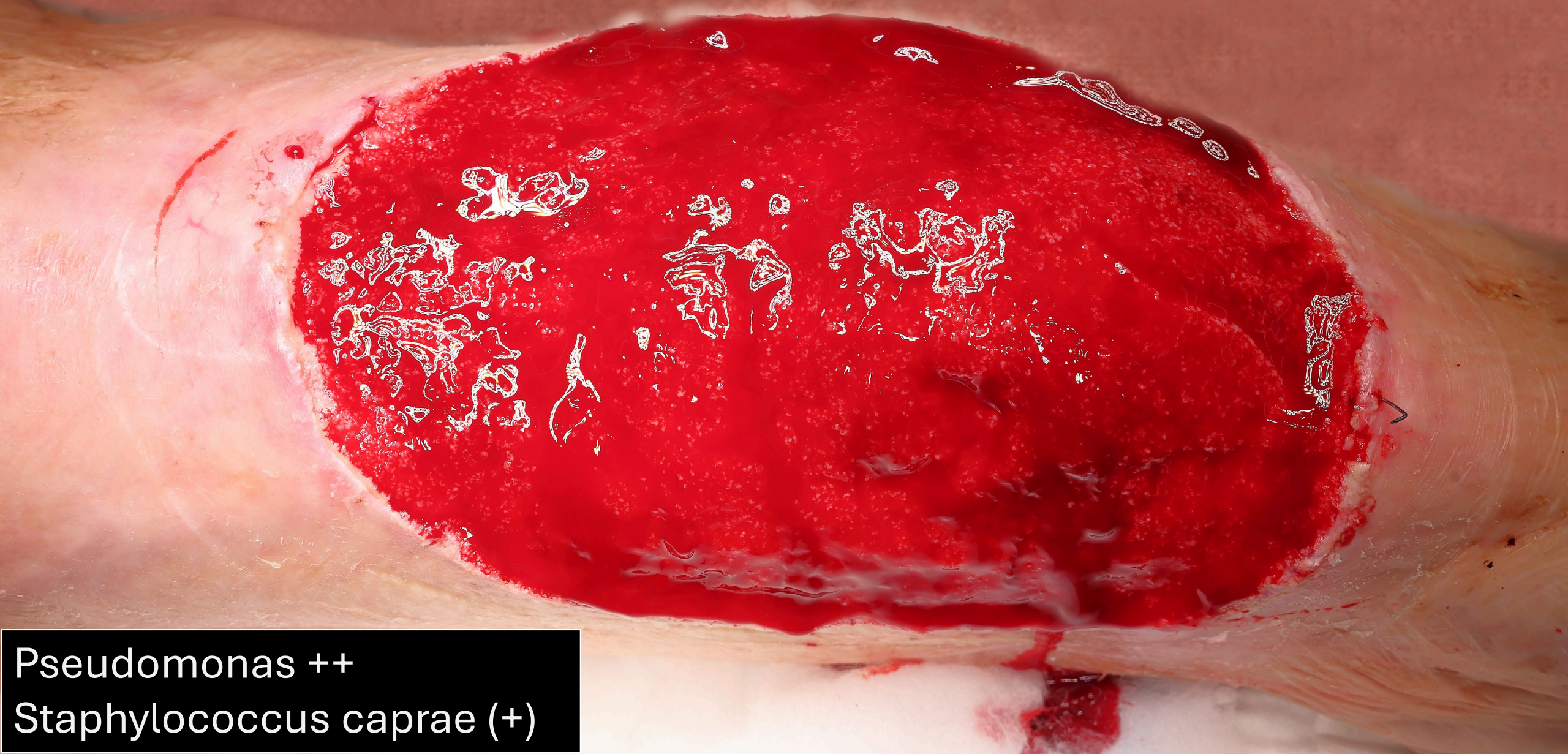


Fortfahren der Spül-NPWT mit Microdacyn®



31. Juli 2024
Tag 21

nach 21 Tagen
31.07.24

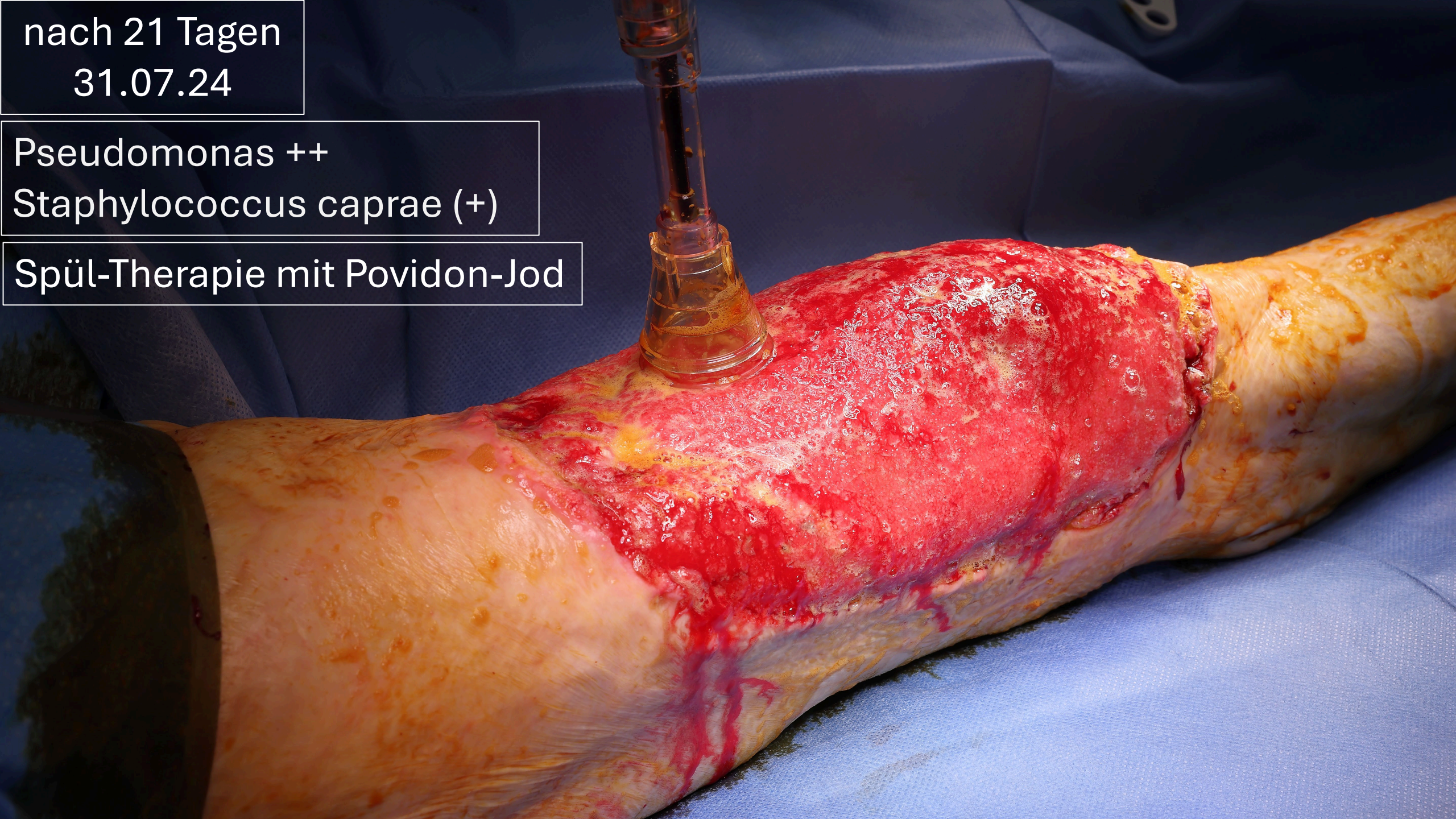


Pseudomonas ++
Staphylococcus caprae (+)

nach 21 Tagen
31.07.24

Pseudomonas ++
Staphylococcus caprae (+)

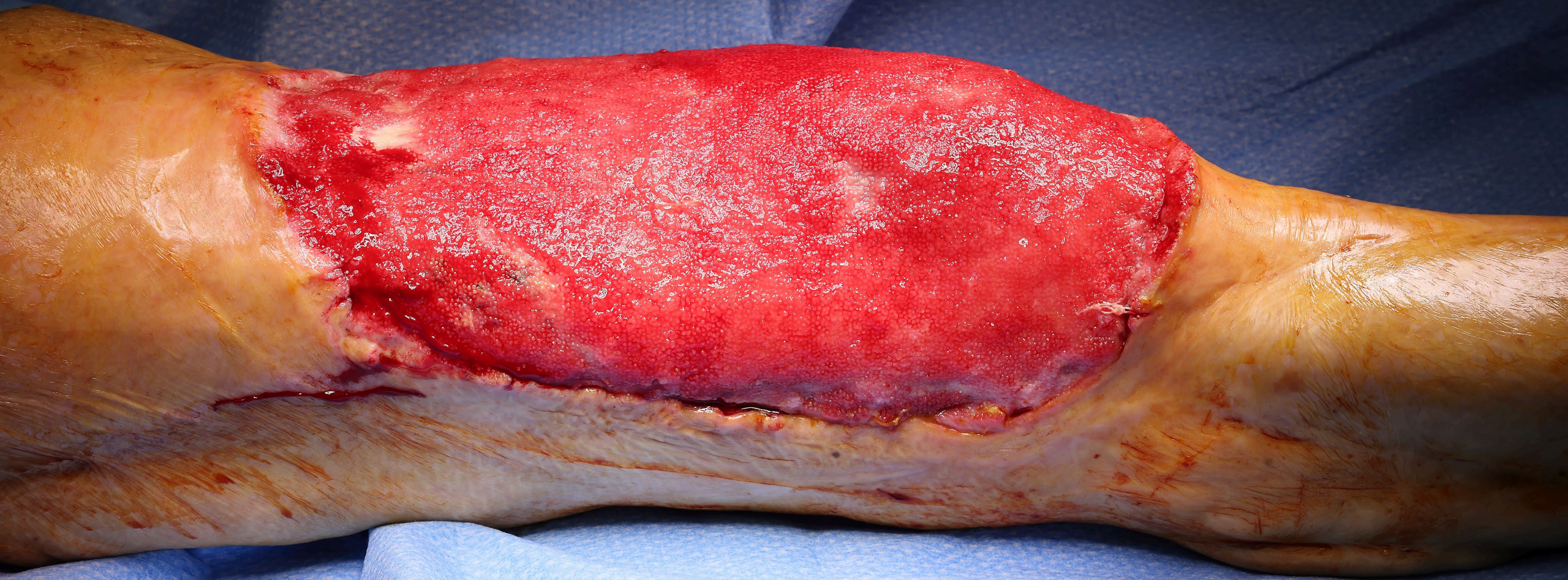
Spül-Therapie mit Povidon-Jod

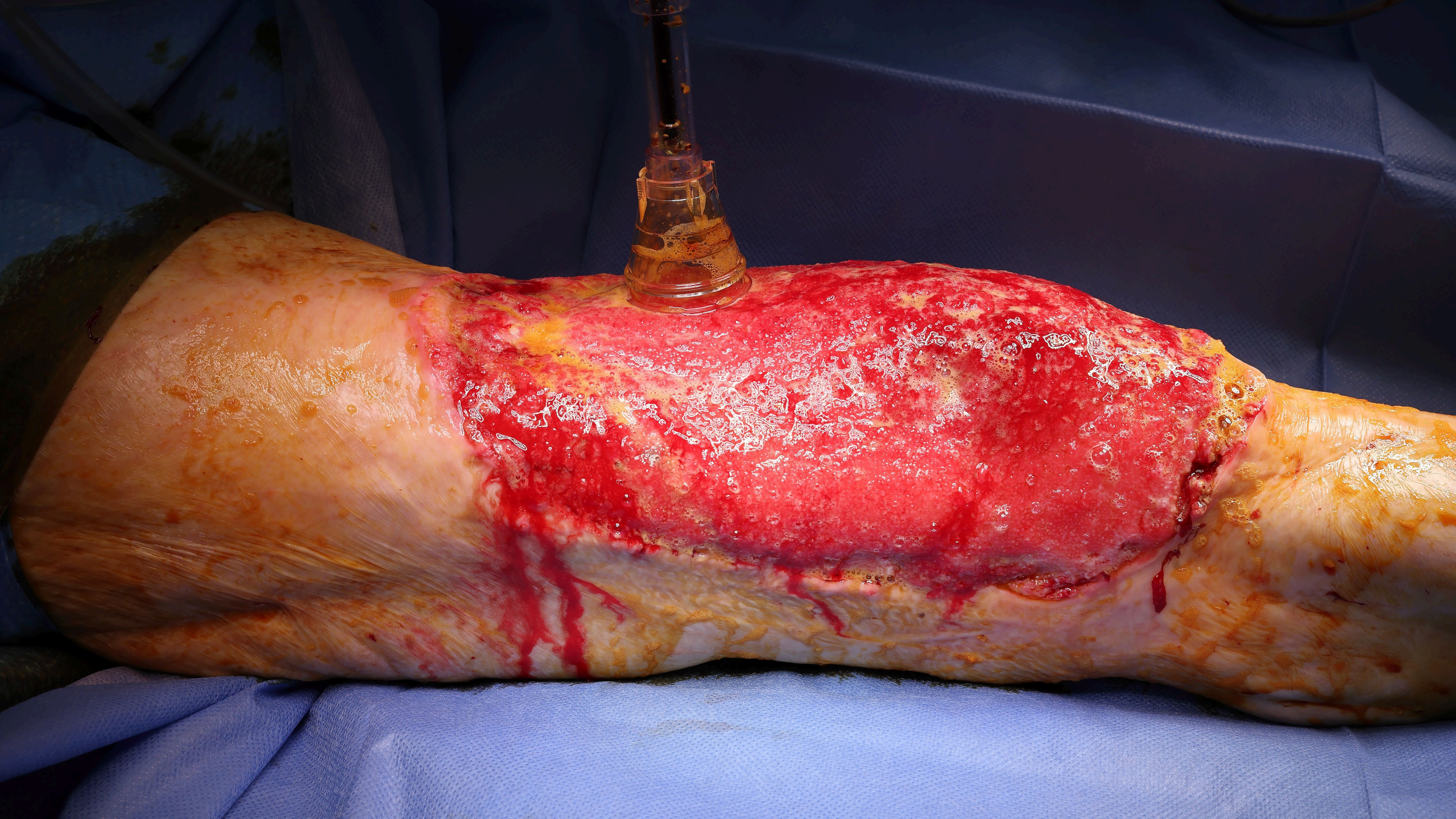


- Applikation von Kerecis®
- + Sorbion Plus
- + NPWT mit 50 mm Hg Sog

08. August 2024
Tag 28

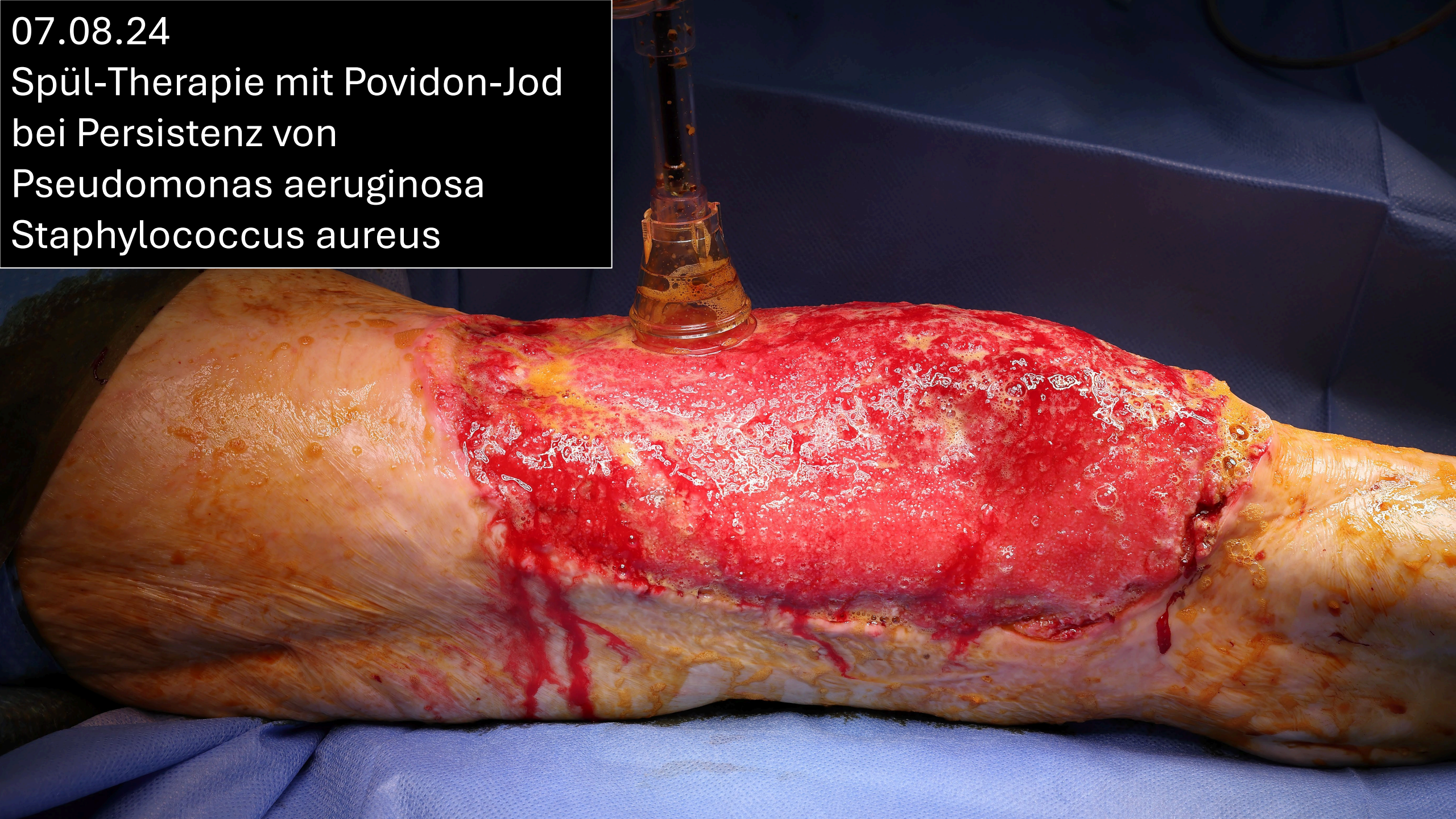nach 28 Tagen
07.08.24

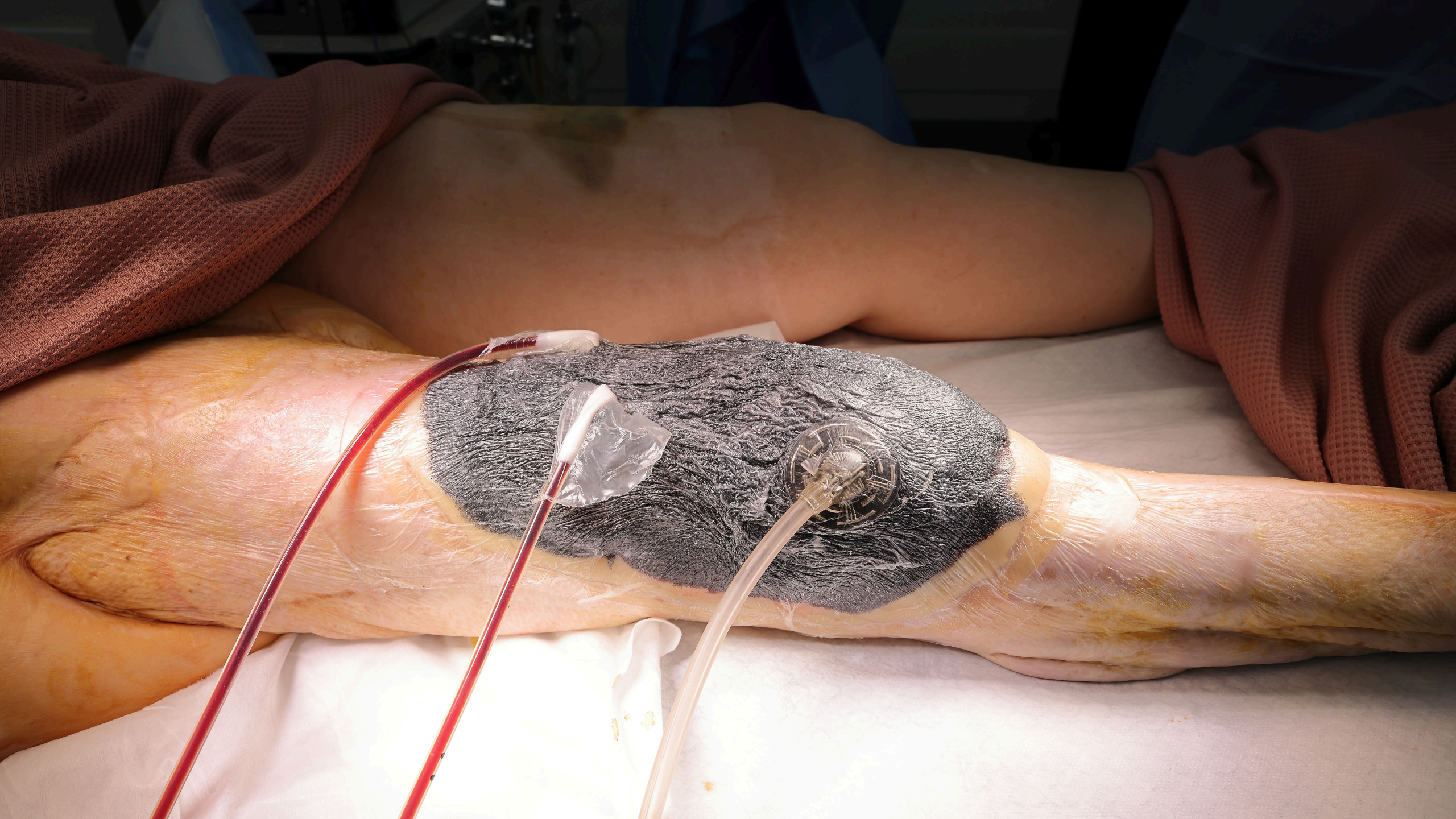




07.08.24

Spül-Therapie mit Povidon-Jod
bei Persistenz von
Pseudomonas aeruginosa
Staphylococcus aureus



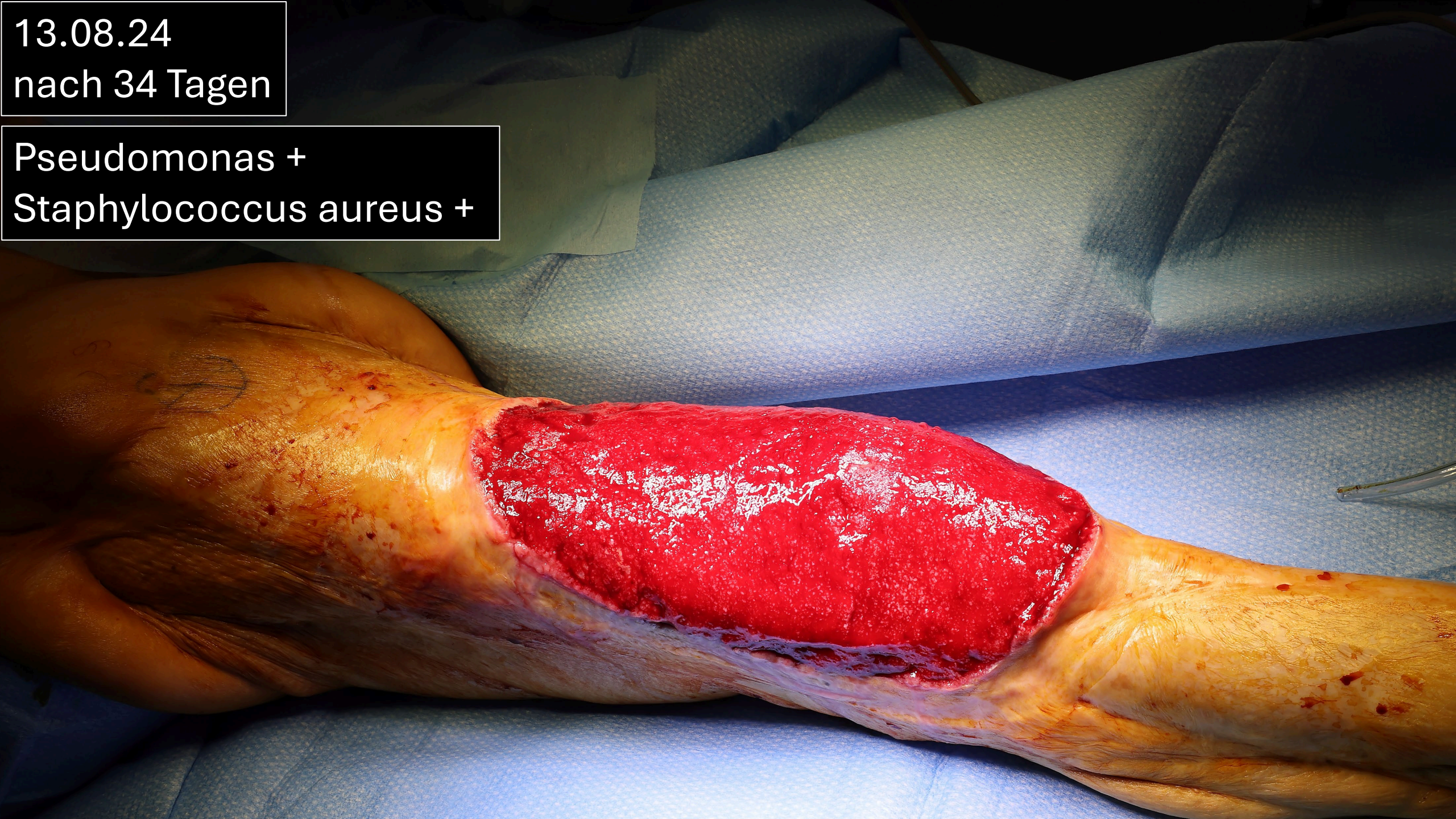


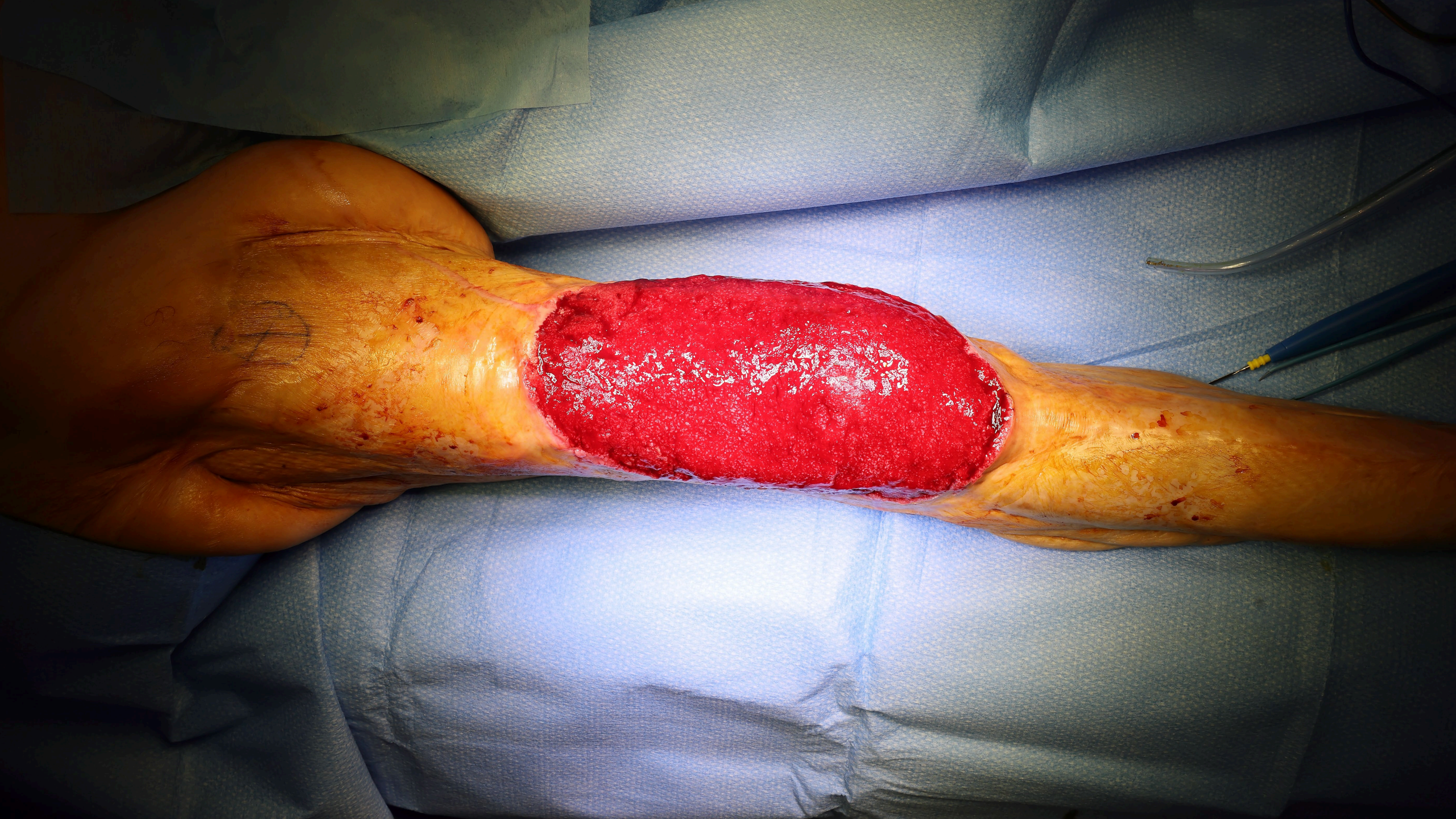Spül-NPWT mit
Povidone-Jod
Spülung

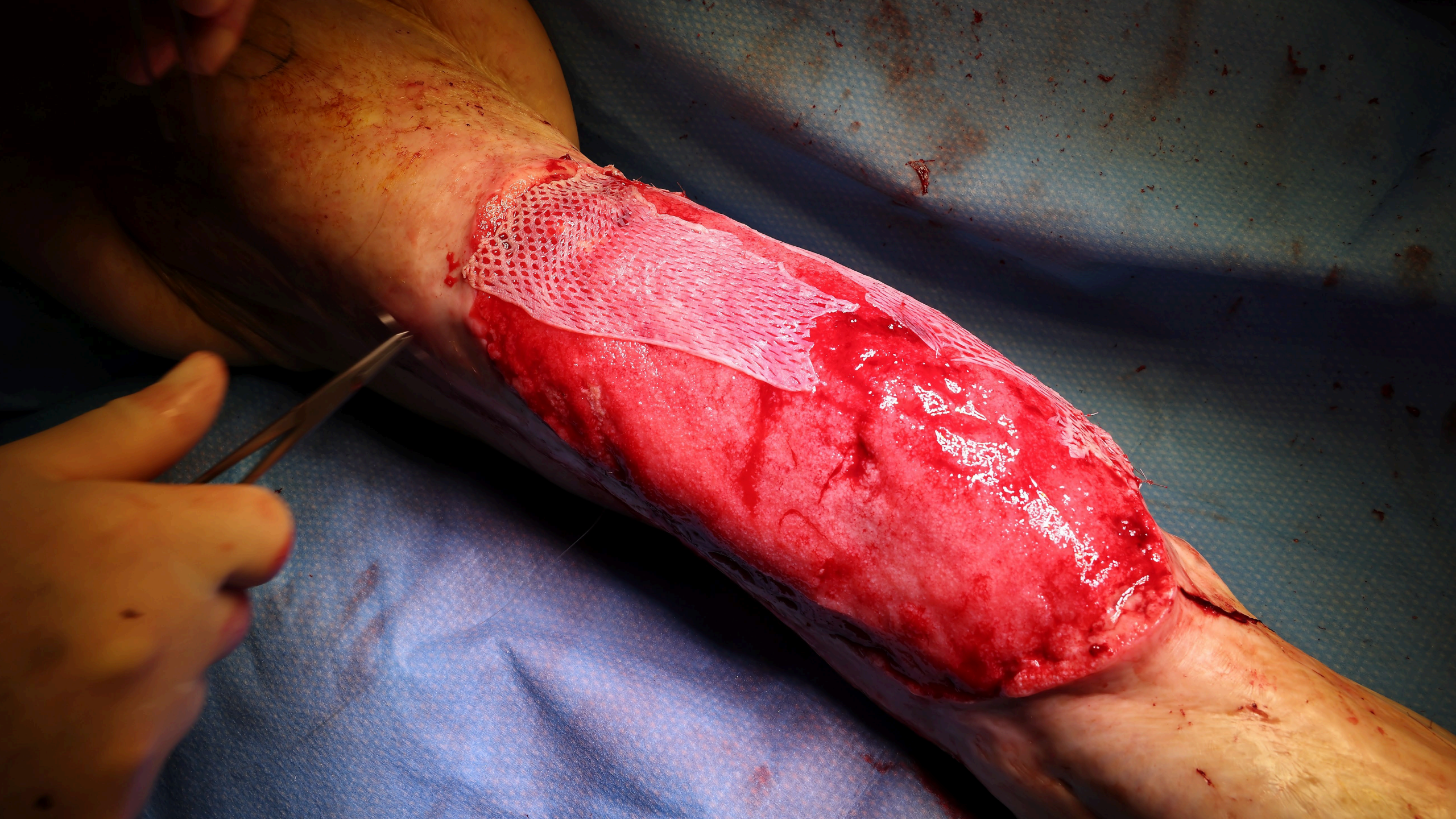13. August 2024
Tag 34

13.08.24
nach 34 Tagen

Pseudomonas +
Staphylococcus aureus +





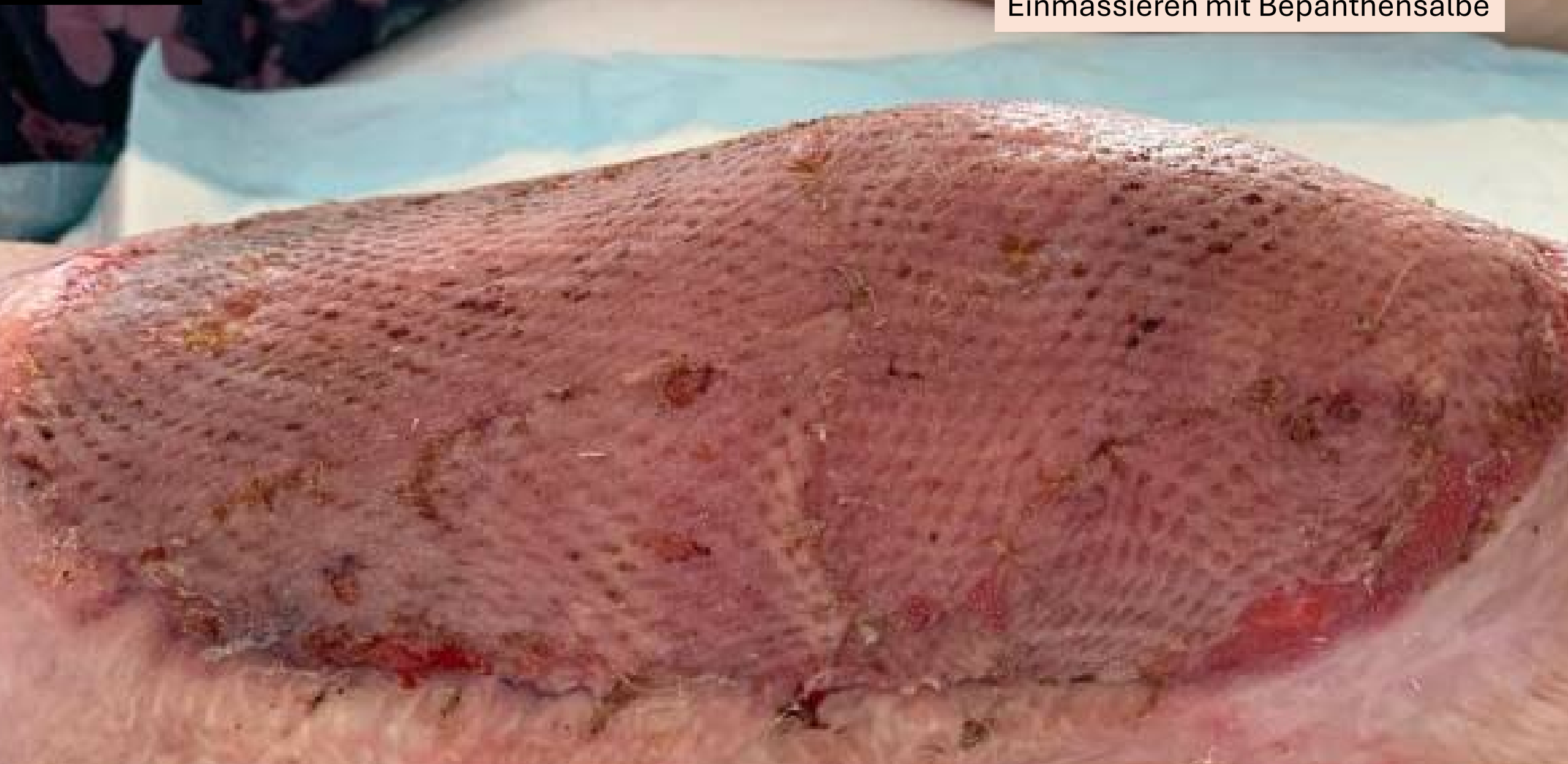


Cefepime für 6 Tage
lokale Phagentherapie

NPWT mit 50mm Hg Sog
Schutz des Transplantates mit
Sorbion Plus

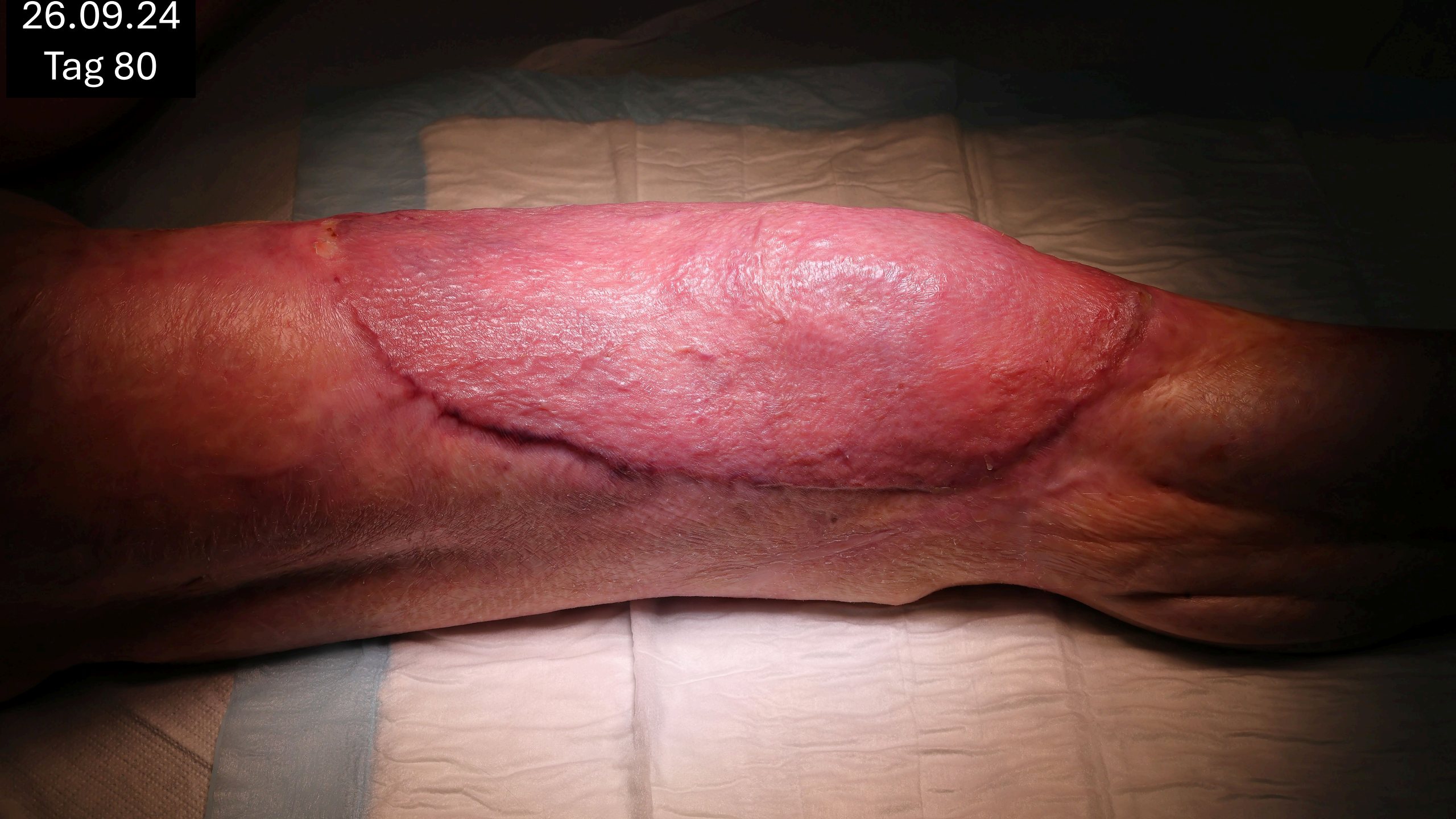23.08.24
Tag 44

Taglich VW mit Povidon-jod Salbe
Einmassieren mit Bepanthensalbe



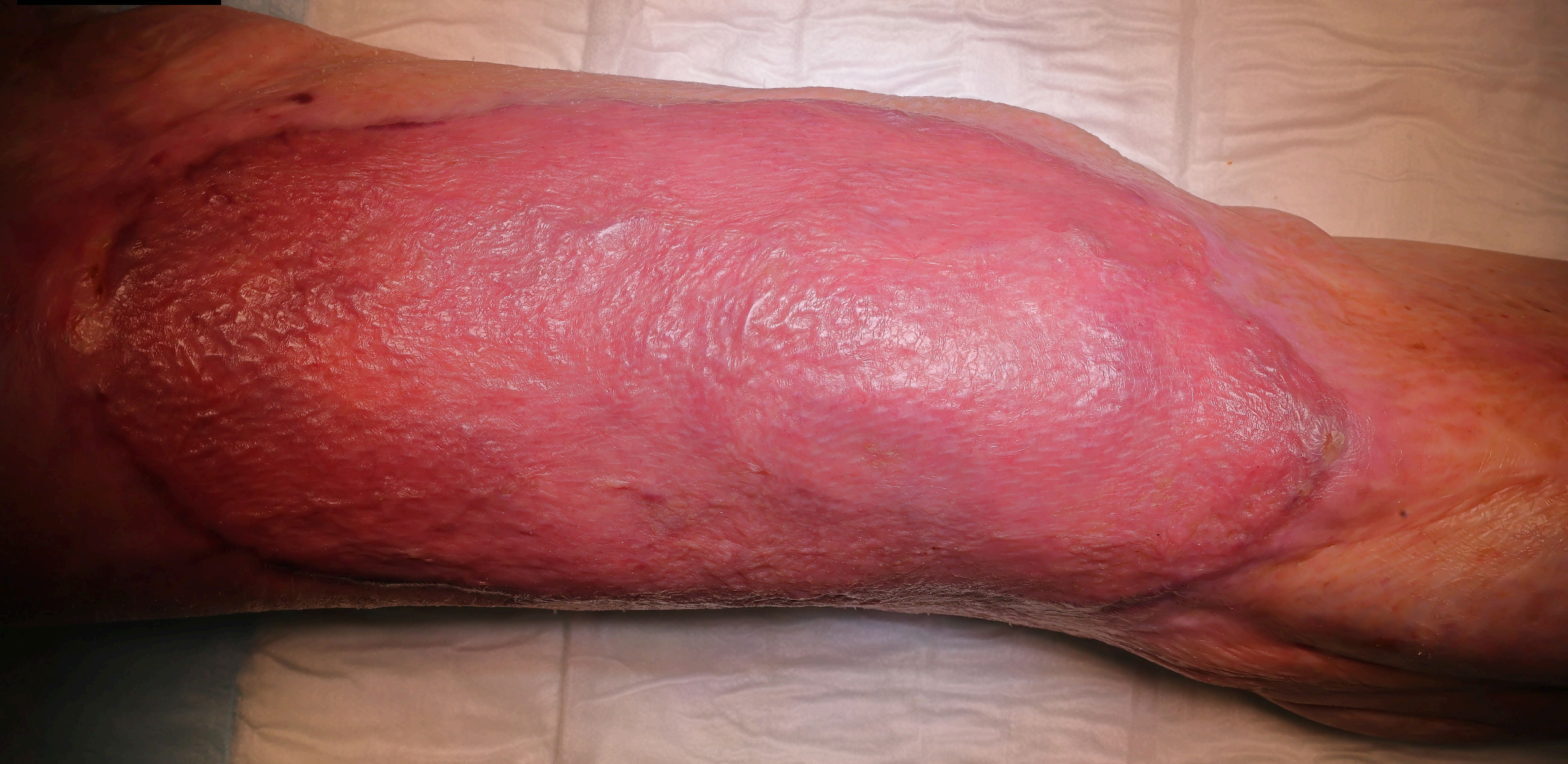26.09.24

Tag 80

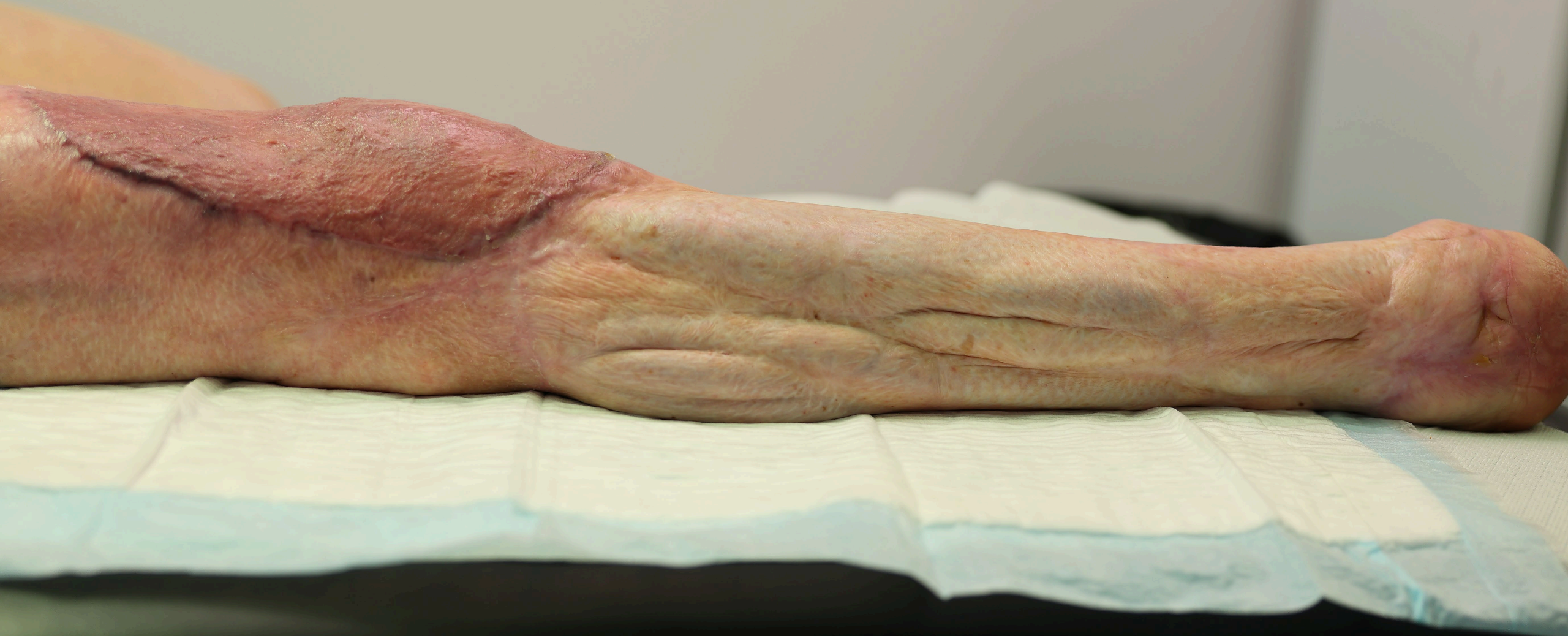

26.09.24

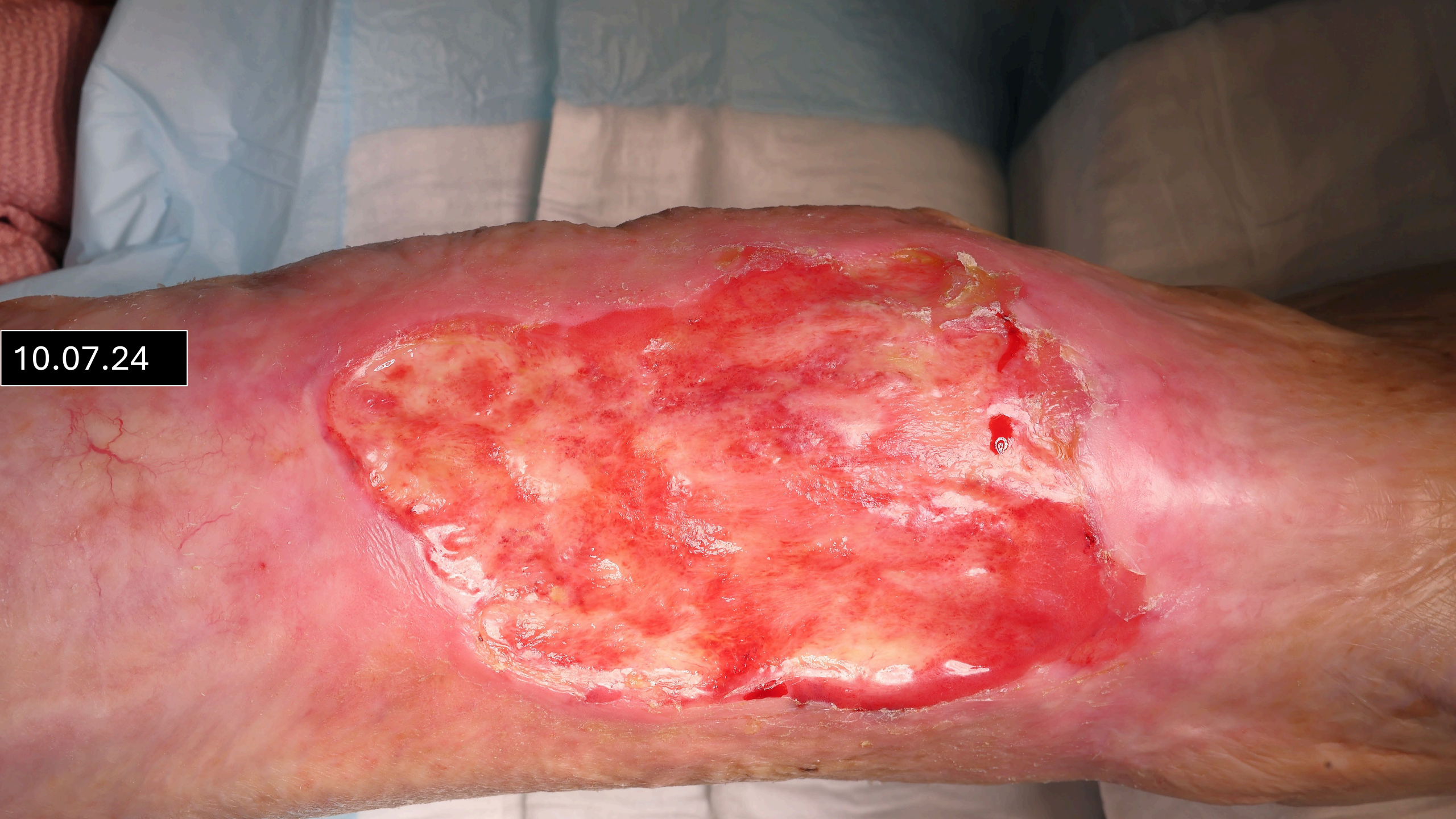Tag 80



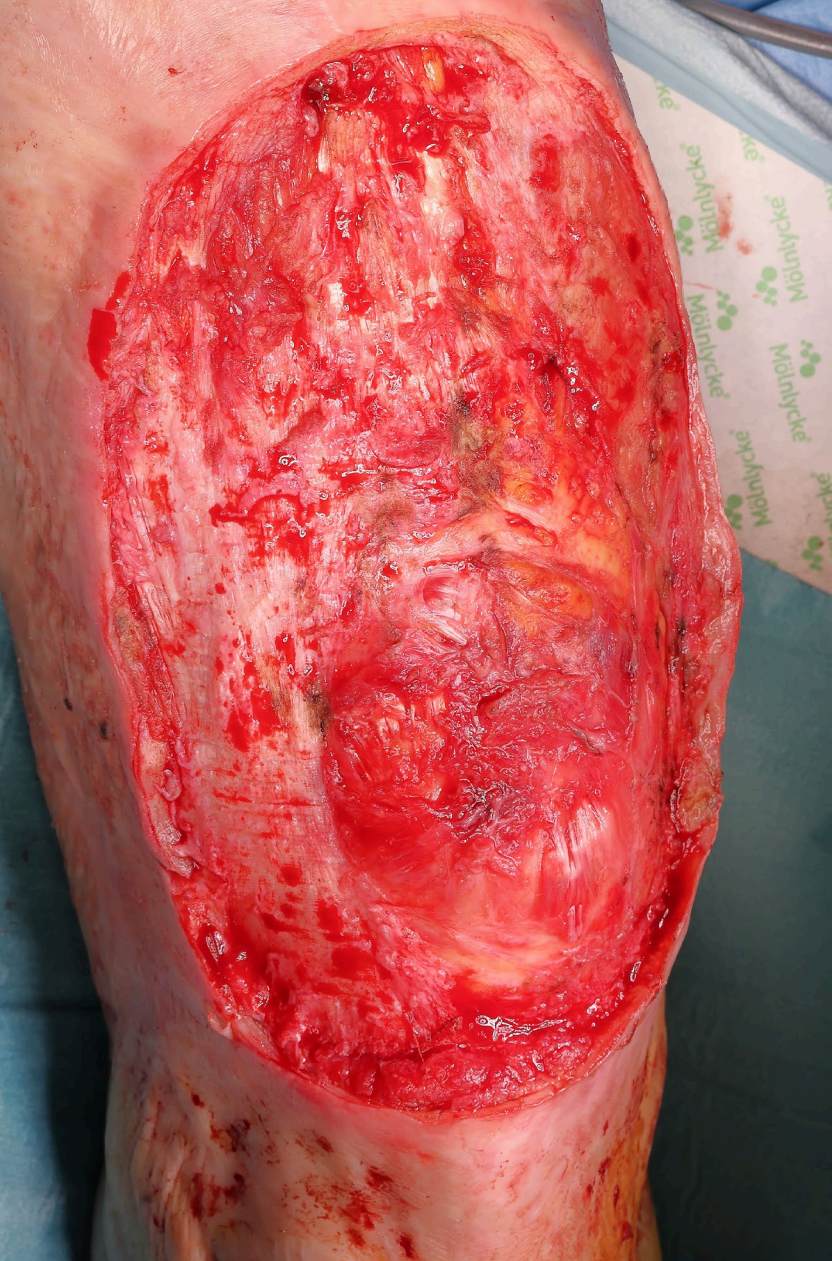26.09.24
Tag 80



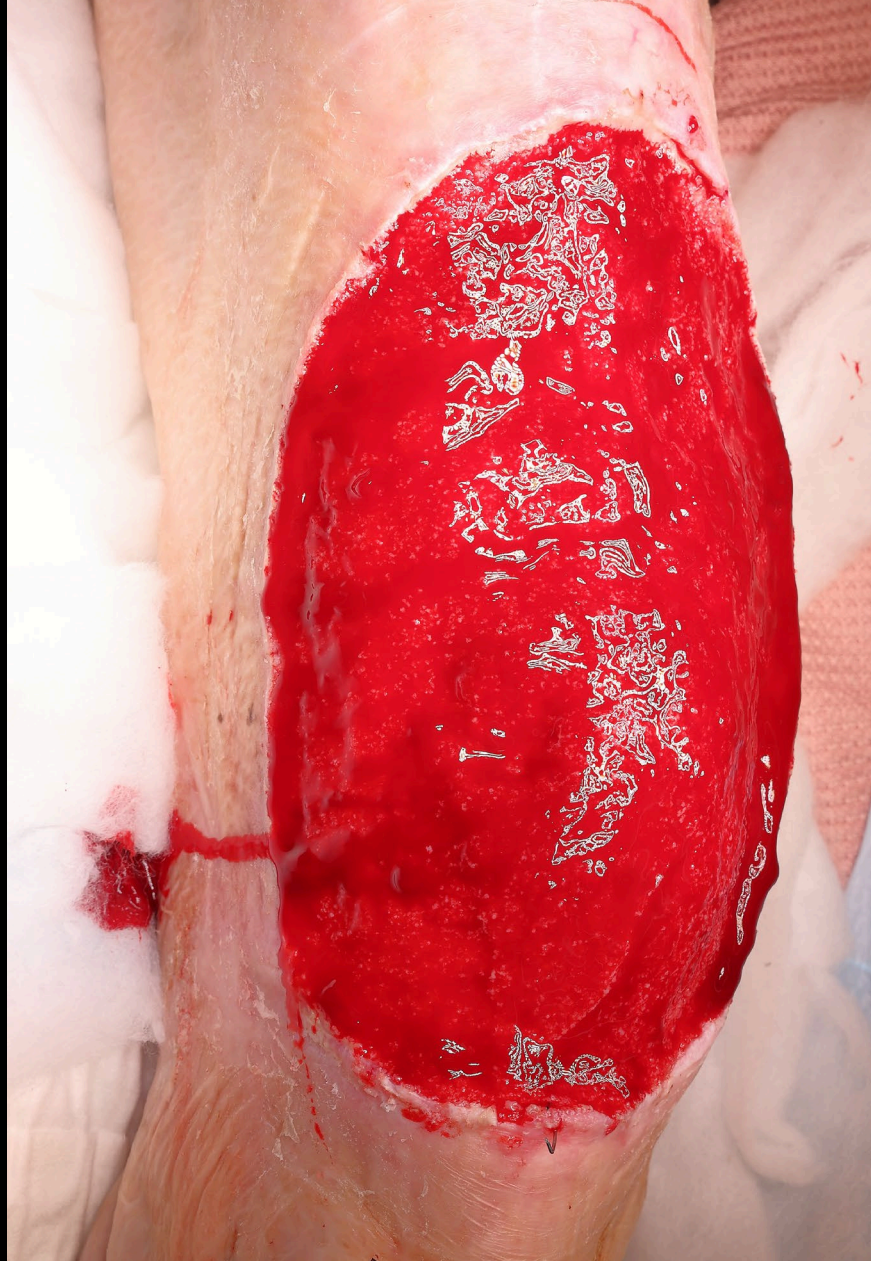10.07.24



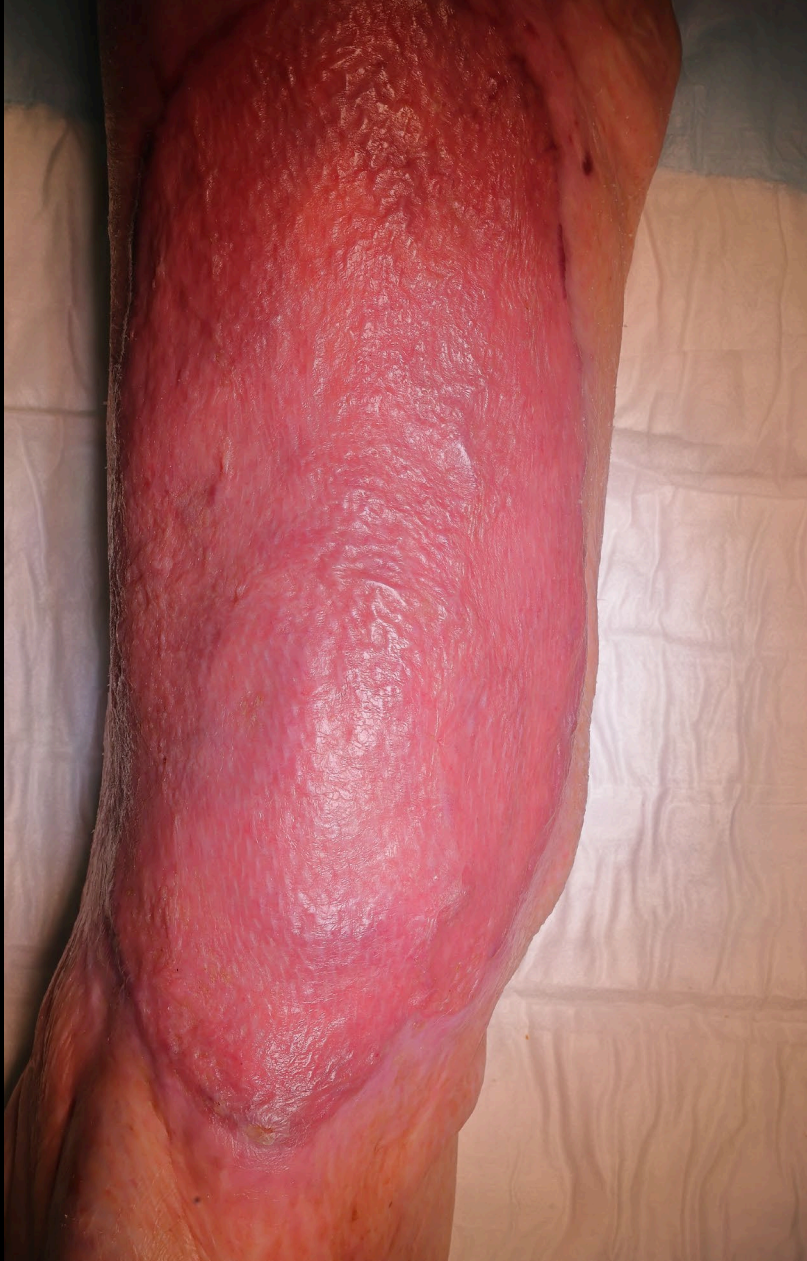10.07.24
Tag 1



17.07.24
Tag 8



26.09.24
Tag 80





Literatur

- P.L. Bigliardi et al. / International Journal of Surgery 44 (2017) 260-268
- Gordon, 1993; Müller et al., 2006
- K.O. Oduwole et al, Anti-biofilm activity of sub-inhibitory povidoneiodine concentrations against Staphylococcus epidermidis and
- S.L. Percival et al. Antiseptics for treating infected wounds: efficacy on biofilms and effect of pH, Crit. Rev. Microbiol. (2014) 1e17.
- Éditorial/Annales Francaises d´ Anesthésie et de Réanimation 24 (2005) 10-12
- Forkel et al. Contact Dermatitis 2021;84:332-337
- Babalska et al. Pharmaceuticals 2021
- British journal of Dermatology 2002;146:365-374
- Vehmeyer-Heeman et al. PI: no effect of split skin graft healing time. Burns 2005;31:489-94
- Rembe et al. AIMS Microbiology, 8(4): 372–387. DOI:10.3934/microbiol.2022026
- Akiyama et al., 2004;
- Skog et al., 1983



Wissenschaft

+

klinische
Erfahrung



Wissenschaft
+
klinische Erfahrung

Facts povidone iodine

- **breites antimikrobielles Spektrum**
- **Fähigkeit, Biofilme zu durchdringen**
- **keine Resistenzen**
- **entzündungshemmende Eigenschaften**
- **geringe Zytotoxizität und gute Verträglichkeit**
- **keine negativen Auswirkungen** auf die Wundheilung in der klinischen Praxis beobachtet
- **neuere Daten belegen eindeutig die Wirksamkeit** bei der Wundheilung
- **niedrige Kosten** und einfache Anwendung



A photograph showing the Earth rising over the horizon of the Moon. The Earth is a large, blue and white sphere, partially obscured by the dark, cratered surface of the Moon in the foreground. The text "Vielen Dank" is overlaid in the center of the image in a white, bold, sans-serif font.

Vielen Dank

Facts povidone iodine

- breites antimikrobielles Spektrum
- Fähigkeit, Biofilme zu durchdringen
- Fehlen von Resistenzen
- entzündungshemmenden Eigenschaften
- geringe Zytotoxizität und gute Verträglichkeit
- keine negativen Auswirkungen auf die Wundheilung in der klinischen Praxis beobachtet
- neuere Daten belegen eindeutig die Wirksamkeit bei der Wundheilung
- niedrige Kosten und einfache Anwendung



Facts povidone iodine

- breites antimikrobielles Spektrum
- Fähigkeit, Biofilme zu durchdringen
- Fehlen von Resistenzen
- entzündungshemmenden Eigenschaften
- geringe Zytotoxizität und gute Verträglichkeit
- keine negativen Auswirkungen auf die Wundheilung in der klinischen Praxis beobachtet
- neuere Daten belegen eindeutig die Wirksamkeit bei der Wundheilung
- niedrige Kosten und einfache Anwendung



Literatur

- P.L. Bigliardi et al. / International Journal of Surgery 44 (2017) 260-268
- Gordon, 1993; Müller et al., 2006
- K.O. Oduwole et al, Anti-biofilm activity of sub-inhibitory povidoneiodine concentrations against Staphylococcus epidermidis and
- S.L. Percival et al. Antiseptics for treating infected wounds: efficacy on biofilms and effect of pH, Crit. Rev. Microbiol. (2014) 1e17.
- Éditorial/Annales Francaises d´ Anesthésie et de Réanimation 24 (2005) 10-12
- Forkel et al. Contact Dermatitis 2021;84:332-337
- Babalska et al. Pharmaceuticals 2021
- British journal of Dermatology 2002;146:365-374
- Vehmeyer-Heeman et al. PI: no effect of split skin graft healing time. Burns 2005;31:489-94
- Rembe et al. AIMS Microbiology, 8(4): 372–387. DOI:10.3934/microbiol.2022026
- Akiyama et al., 2004;
- Skog et al., 1983



