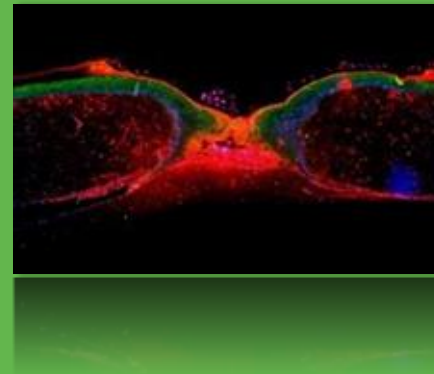


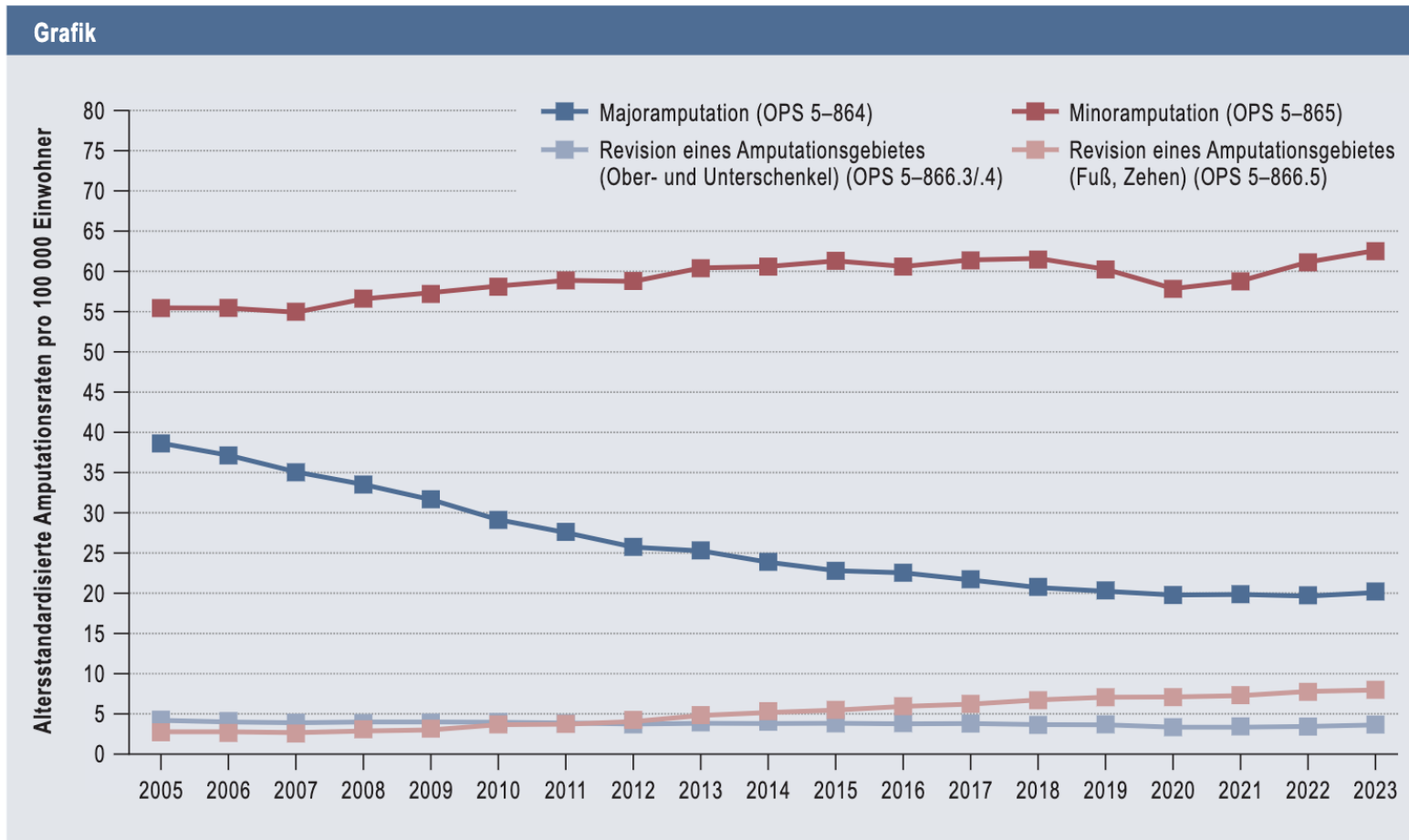
Konzept zur Vermeidung von Major-Amputationen

Peter Lübke
Helios Klinik Leisnig, Department für Gefäßmedizin und Wundversorgung

Luzern, den 28.04.2026



Anzahl der Amputationen D bis 2023



Altersstandardisierte Amputations- und Revisionsraten pro 100 000 Einwohnerinnen und Einwohner in Deutschland

Ch Eugen et al Dt. Ärzteblatt Jg 112 Heft 16 August 2025

Anzahlen der Amputationen 2023 D

2023 wurden in Deutschland insgesamt 69 534 Amputationen an den unteren Extremität durchgeführt

davon

16 943 Major- und 52 591 Minoramputationen

die Majoramputationsrate ist von 2005 bis 2023 von 38,7 auf 20,2 gesunken (– 47,7 %)

gleichzeitig ist die Minoramputationsrate von 55,6 auf 62,8 gestiegen (+ 12,9 %)

Die Steigerung betrifft die Vorfußamputation nach Chopart (+ 19,1 %), Zehenamputationen (+ 8,7 %) und vor allem die Zehenstrahlresektion(+ 95,0 %)

Wobei 2/3 der Eingriffe auf eine diabetes assoziierte Amputation entfallen

Aktuelle Zahlen Deutschland

Diabetesbedingte Amputationen in Deutschland im Trend 2015 – 2022 und nach sozialräumlicher Lage

Autoren: Oktay Tuncer, Yong Du, Niels Michalski, Lukas Reitzle
Institution: Robert Koch-Institut,
Abteilung für Epidemiologie und Gesundheitsmonitoring, Berlin
23.04.2024

Bei Frauen von 6,8 auf 5,2 pro 100.000 Einwohnerinnen
Bei Männern von 18,6 auf 17,5 pro 100.000 Einwohner gesunken.

Bei Männern war zuletzt in den Jahren 2021 und 2022
keine Abnahme mehr im Vergleich zum Vorjahr zu verzeichnen

Diabetesbedingte Minoramputationen sind im Zeitraum von 2015 bis 2022
Bei Frauen gesunken
Bei Männern hingegen angestiegen

Warum ist dieses ein Thema?

Amputationsraten beim DFS in Deutschland zu hoch

„passen gut in unsere DRG-Landschaft“ kurzer Liegezeit, unterschiedliche Finanzierung (KH, ambulant, Reha, Versorgung)

Auch heute noch gute Umgehung einer präoperativen Gefäßdiagnostik

Amputationen kann jeder Chirurg

Konfrontation mit folgenden Aussagen

„den bringe ich Euch zur Amputation“

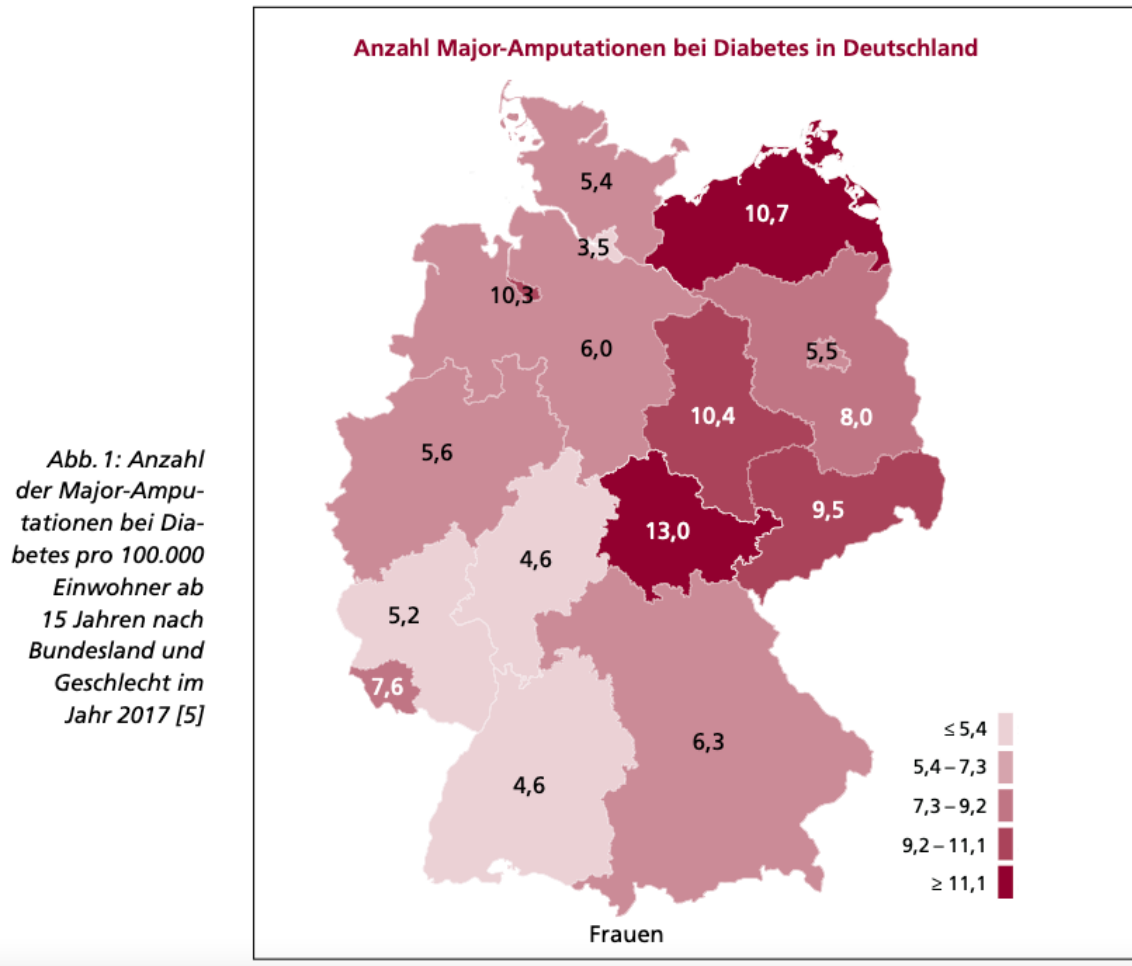
„Zweitmeinung brauchen Sie nicht“

Amputationsvermeidung und Versorgungsrealität

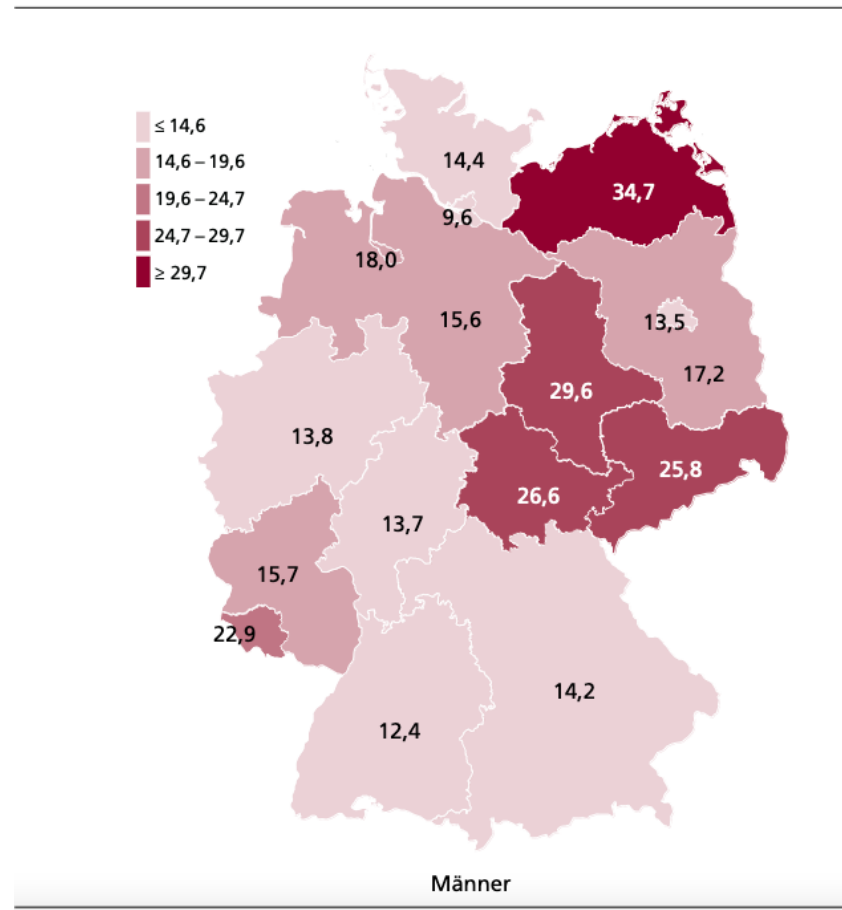
Gesundheitsbericht 2022 der AG Diabetischer Fuß zur Versorgungslage in Deutschland

Das Risiko für einen Menschen mit Diabetes mellitus, im Laufe seines Lebens an einem diabetischen Fußsyndrom zu erkranken, ist mit bis zu 34 Prozent anzunehmen. Die Prävalenz eines diabetischen Fußsyndroms (DFS) lag nach Auswertung verfügbarer Versichertendaten in Deutschland 2013 im Mittel bei 6,2 Prozent bzw. bei 8 Prozent der über 80-jährigen Männer, andere Studiendaten berichten eine Prävalenz von 10 Prozent für das DFS. Noch immer ist die Zahl von Amputationen bei Menschen mit Diabetes zu hoch. Zwei Drittel aller Amputationen der unteren Extremitäten erfolgen bei Menschen mit Diabetes. Dabei zeigen die Major-Amputationszahlen (Major = Amputationslinie oberhalb der Sprunggelenke) in Deutschland, analysiert nach Geschlecht und Bundesland, teils erhebliche regionale Unterschiede.

Anzahl der Majoramputationen



Zweitmeinung vor Majoramputation



Deutscher Gesundheitsbericht der DDG 2022

Kernaussagen Gesundheitsbericht

Schaffung von flächendeckenden DDGFußzentren

Anpassung der DRG an "aufwendigen Erhalt der Extremität"

Konsequente Zweitmeinung auch über die Telemedizin mit kurzem niederschwelligem Zugang

Bessere und konsequente Einstellung des Diabetes

Frühzeitige Vorstellung in spezialisierten Zentren

Mindestfallzahl ???? oder konsequente Qualitätssicherung

Nur 25 % der Patienten mit Diabetes zeigen charakteristische AVKSymptome

Vorteil einer strukturierten Revaskularisation (Pat. mit Dialysepflichtigkeit nein)

Kernaussage des Gesundheitsberichtes

Optimale Blutzuckereinstellung und regelmäßige Untersuchung der Füße

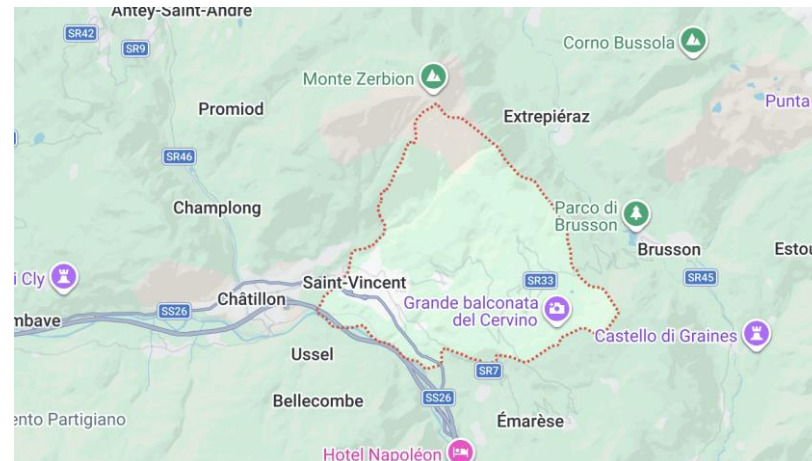
Eine konsequente Gefäßdiagnostik und Reduktion der Keimlast bei Wunden reduziert die Rate der Majoramputationen signifikant

St. Vincent Deklaration

10.-12.10.1989 von der WHO und Internationalen Diabetes-Föderation (IDF-EURO) verabschiedet mit dem Ziel

Vermeidung von schweren Folgeschäden für Diabetiker

Reduktion der Majoramputationsrate um 50% innerhalb von 5 Jahren



Oppenheimer Erklärung

1993 (aktualisiert 2017 Oppenheimer II)

verabschiedet von der Arbeitsgemeinschaft Diabetischer Fuß der Deutschen Diabetesgesellschaft

zentrales Konsensus-Statement zur Vermeidung von Amputationen beim Diabetischen Fußsyndrom

**Vor jeder Amputation Gefäßdiagnostik
Konsultation eines Gefäßchirurgen und Diabetologen**

Hintergrund:

Diabetiker haben ein um den Faktor 15 höheres Risiko für Amputationen an den unteren Extremitäten als Nicht-Diabetiker, wobei viele dieser Eingriffe als vermeidbar gelten.

5 Jahres Letalität bei Majoramputationen 70 %

Infizierte diabetische Fuß

- Jährliche Inzidenz 3 - 4% beim neuropathischen DFS
- 25% aller Ulzera breiten sich in tiefere Weichgewebe aus
- 10% der tiefer infizierten Ulzera entwickeln Ostitis
- 25-50% führen zur Amputation

Lipsky et al. Diabetes Metab Res Rev 2012; 28(Suppl 1): 163–178 Borssen et al., 1990, EK III; Walters et al., 1992, EK III ; Kumar et al., 1994, EK III; Ramsey et al., 1999, EK III; Boyko et al., 2006 EK III; Leese et al., 2006 EK III; Sämann et al., 2008, EK III

LARS



Ergebnisse der Leverkusen Amputation Reduction Study = C Trautner et al. Diabetes Care 2007

Abnahme der Amputationsinzidenz in der diabetischen Bevölkerung in Leverkusen 1990-2005

Rechnerisch eine geschätzte Verringerung von Majoramputationen von 36,7 % über 15 Jahre

(K Kröger et al Dt. Ärzteblatt 2017 zeigen dagegen eine Reduktion der Major-Amputationszahlen in Einem Zeitraum von 2005-2014 trotz Zunahme der Risikopatienten)

Minimalanforderung Diagnostik



- Anamnese
- klinische Untersuchung
- technische Untersuchungen
 - arterieller Druckindex (ABI)
 - LRR oder VVP
 - Duplexsonographie
- standardisierte Dokumentation
- Diagnose-Festlegung
- Klassifikation
- Beratung, ggf. Indikationsstellung
- Bericht

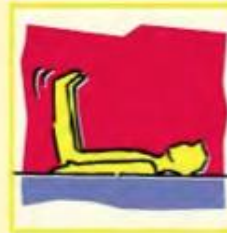

Diagnostik eigenes Vorgehen



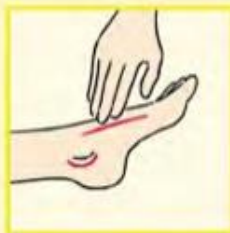Krankengeschichte:

- welche Risikofaktoren?
- andere Herz-Kreislauf-Krankheiten?
- ähnliche Fälle in der Familie?



Lagerungstest nach Ratschow

- Muskelschmerzen und blasse Haut bei Durchblutungsstörung



Körperliche Untersuchung:

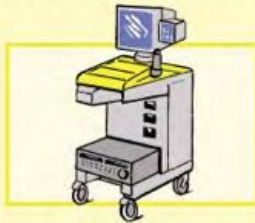- Betrachtung
- Abtasten und Abhören der Arme und Beine



Ultraschall-Dopplerdruck-Messung

- Blutdruck an den betroffenen Arterien

Diagnostik eigenes Vorgehen



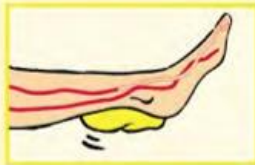Farbcodierte Ultraschall-Untersuchung

- Diese spezielle Ultraschall-Technik macht den Blutfluss und die Gefäßweite sichtbar.



Laufbandergometrie

- Auf dem Laufband lassen sich die schmerzfreie und absolute Gehstrecke exakt ermitteln.

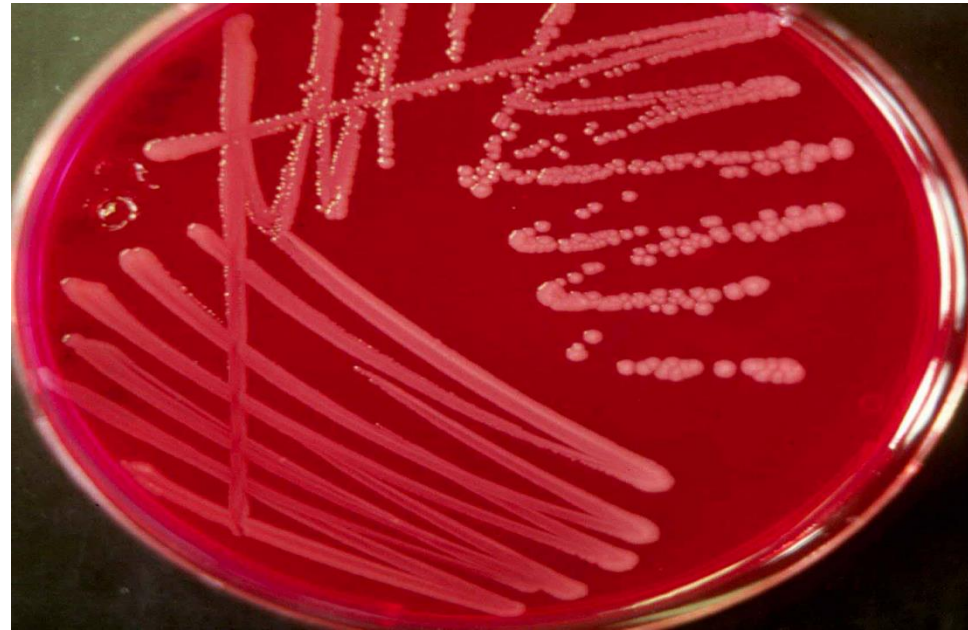
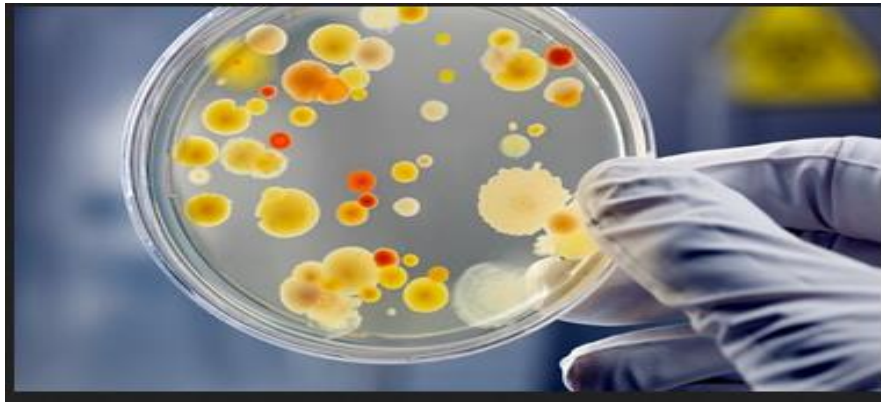

Röntgenaufnahme mit Kontrastmittel

- Das spezielle Röntgenverfahren bildet die Engstellen und Verschlüsse der Arterien ab.

Gewinnung Mikrobiologie - Nullabstrich

Tiefer Abstrich bzw. tiefe Biopsie (Essener Kreisel bzw. Kürette)



Differentialdiagnose neuropathisches und neuroischämisches Ulcus

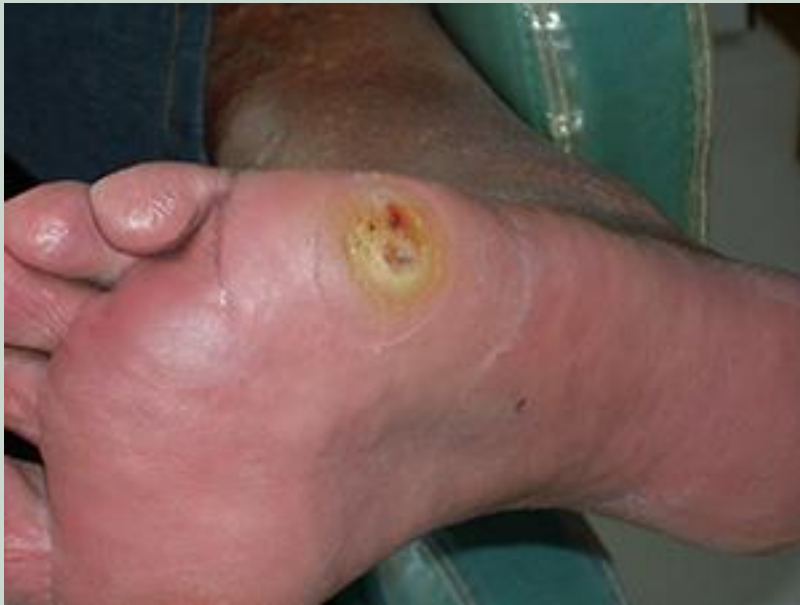

Neuropathisches Ulcus	Neuroischämisches Ulcus
<u>Lokalisation</u> : Fußsohle oder Fußrand	Zehen
<u>Wundränder</u> : „wie ausgestanzt“ (Malum Perforans)	Unregelmäßig begrenzt
Knochendeformierungen (Osteoarthropatie)	Fußskelett normal
Verlust von Sensibilität, Reflexen, Vibrationsempfindung	Variable neurologische Befunde
Fußpulse tastbar	Fehlende Fußpulse
Hornhautschwielen häufig	Selten oder fehlend
Haut warm und rosig	Haut kühl, blass, livide
Hautvenen dilatiert (AV-Shunts)	Hautvenen kollabiert

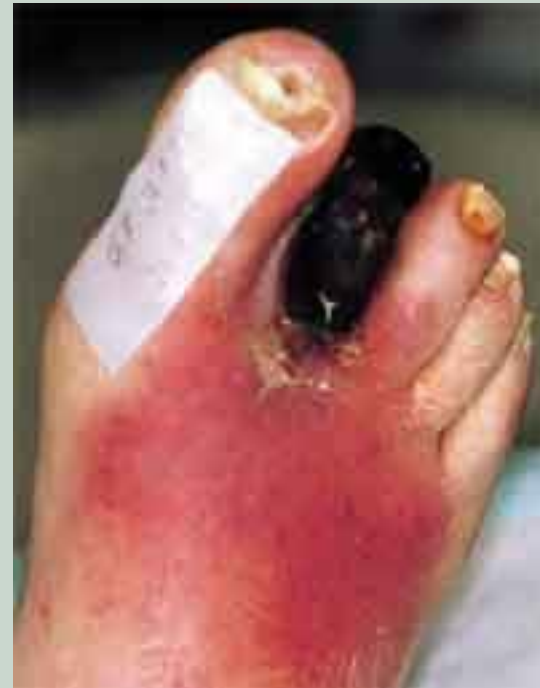Differentialdiagnose neuropathisches und neuroischämisches Ulcus

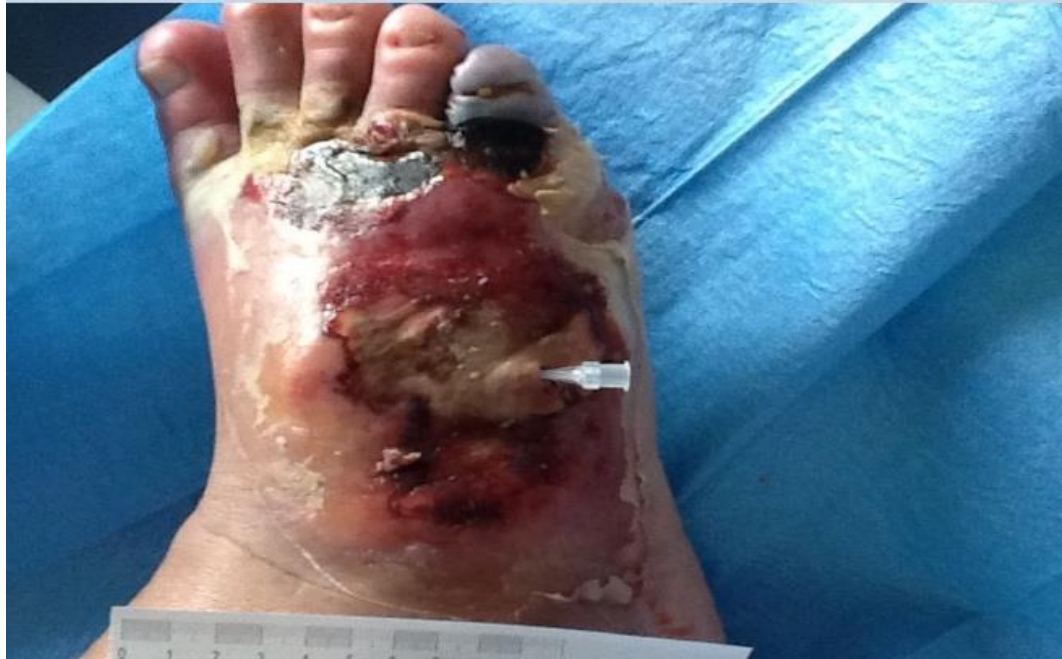

Neuropathisches Ulcus

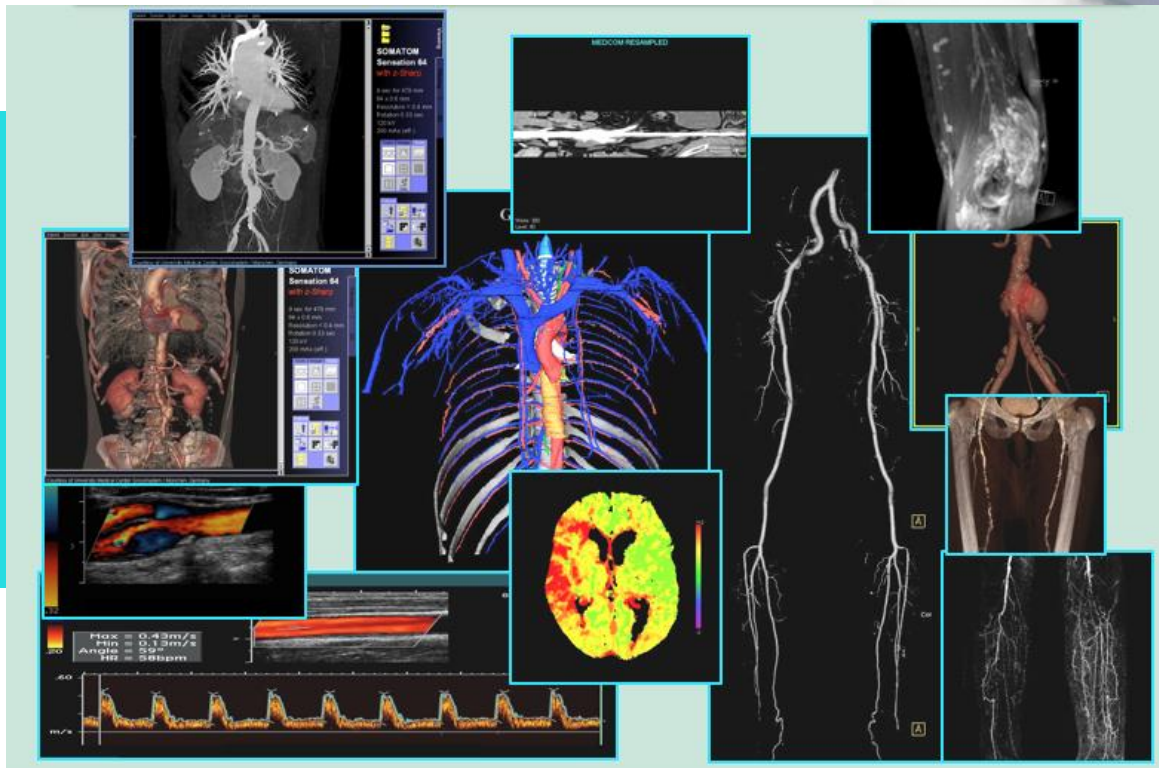


Neuroischämisches Ulcus

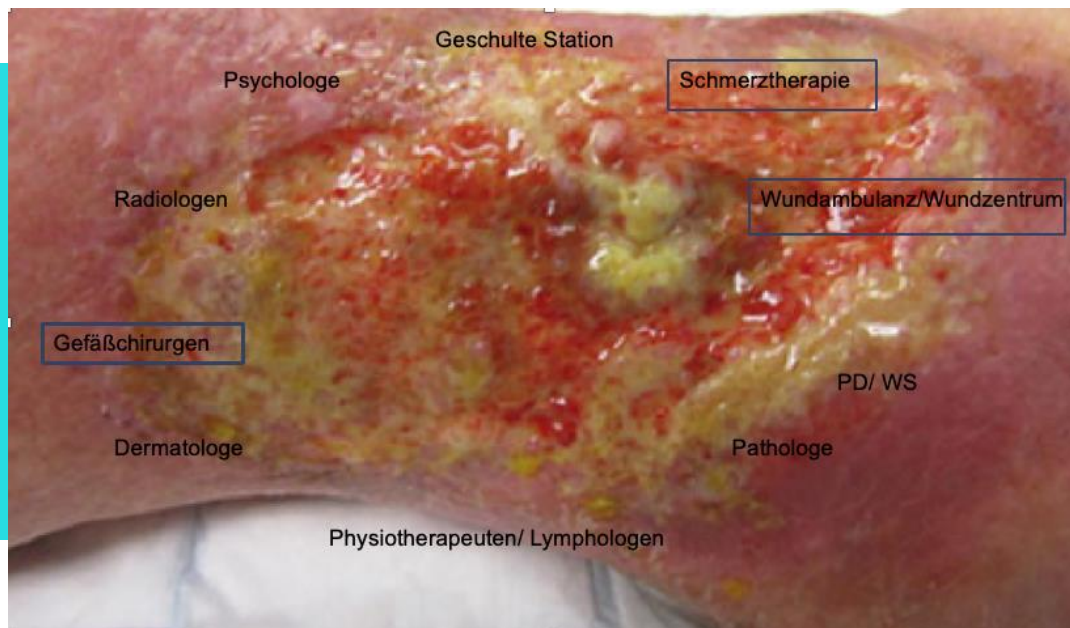




weiterführende Diagnostik und Therapie



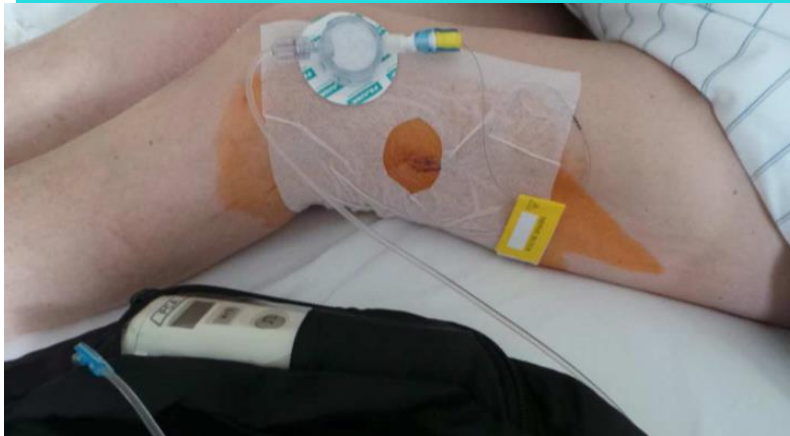multimodaler Therapieansatz



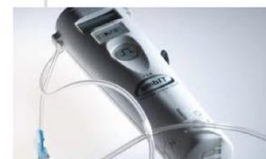konservatives Vorgehen



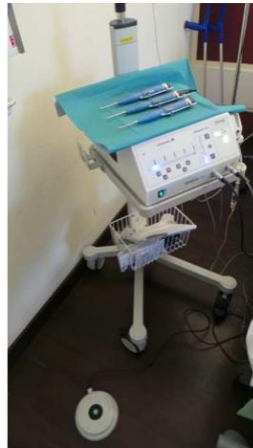
1. Schmerztherapie lokal



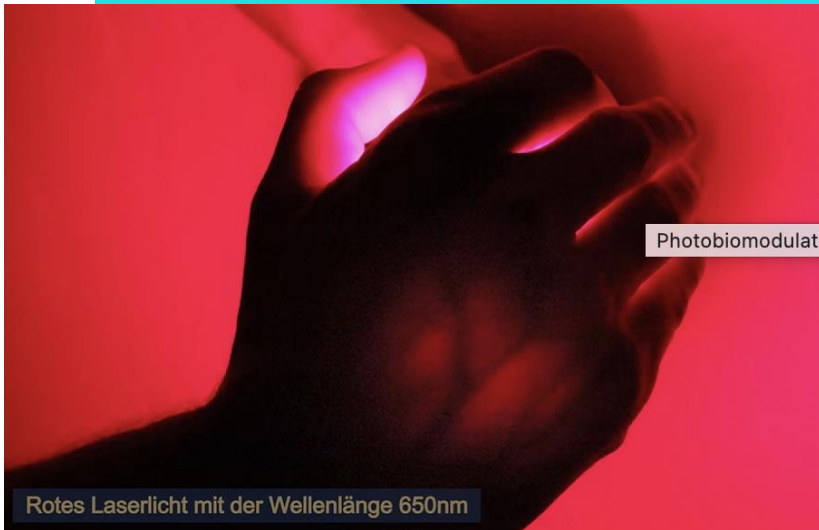
- Ropivacain 0,2% in PCA-Pumpe (patientengesteuerte Analgesie)
- 6 ml/h als Dauerinfusion
- 3 ml Bolus über Patienten (danach Speerintervall von 20 Minuten)



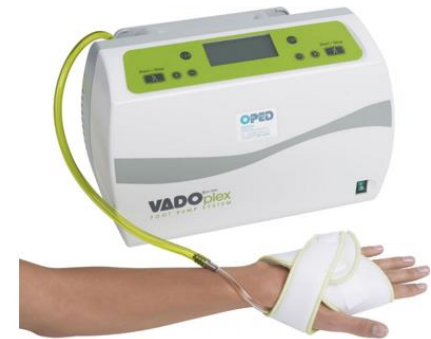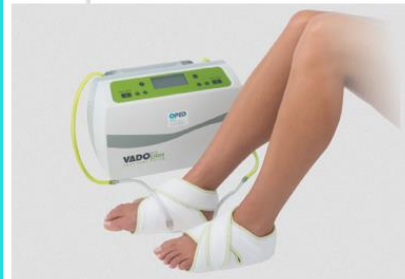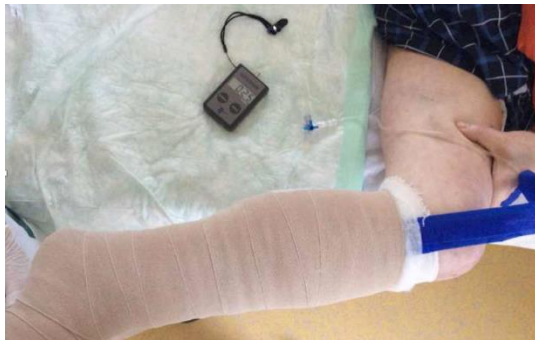UAW



Arbeitsfrequenz der UAW = 25 kHz



Entstauung



VADOp[®]plex - Modernes Ödem- und Gefäßmanagement

Das Funktionsprinzip



Shear stress (Scherspannung) Funktion = Veränderung Flussgeschwindigkeit und Reibungskräfte am Endothel



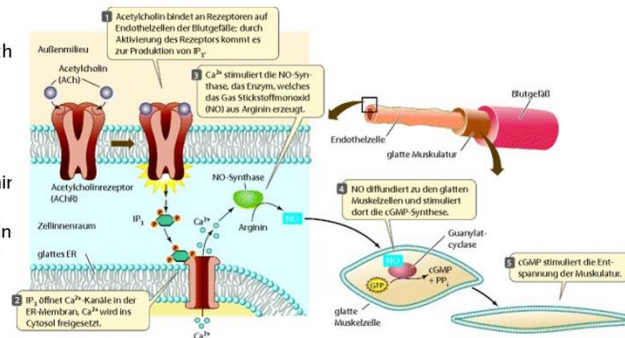
VADOPlex

Stickstoffmonoxid NO- Änderung der Gefäßweite

Wirkprinzip VADOPlex

Der erhöhte venöse Rückfluss verändert die Flussgeschwindigkeit und Reibungskräfte am Endothel („Shear Stress“)

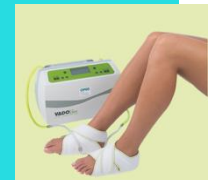1. Aktivierung Rezeptor → Produktion IP₃
2. Aktivierung endothelialer Calciumkanäle (Ca₂₊+ Kanäle) → Calcium Ca₂₊ strömt in das Endothel
3. Stimulation der NOSynthase, mit Hilfe von Arginin wird NO erzeugt
4. NO diffundiert aufgrund geringer Molekülgröße in die glatte Muskelzelle und bindet dort an einen Rezeptor an Guanylatcyclase
5. Relaxation der Gefäßmuskelzellen → Gefäßerweiterung (Vasodilatation)

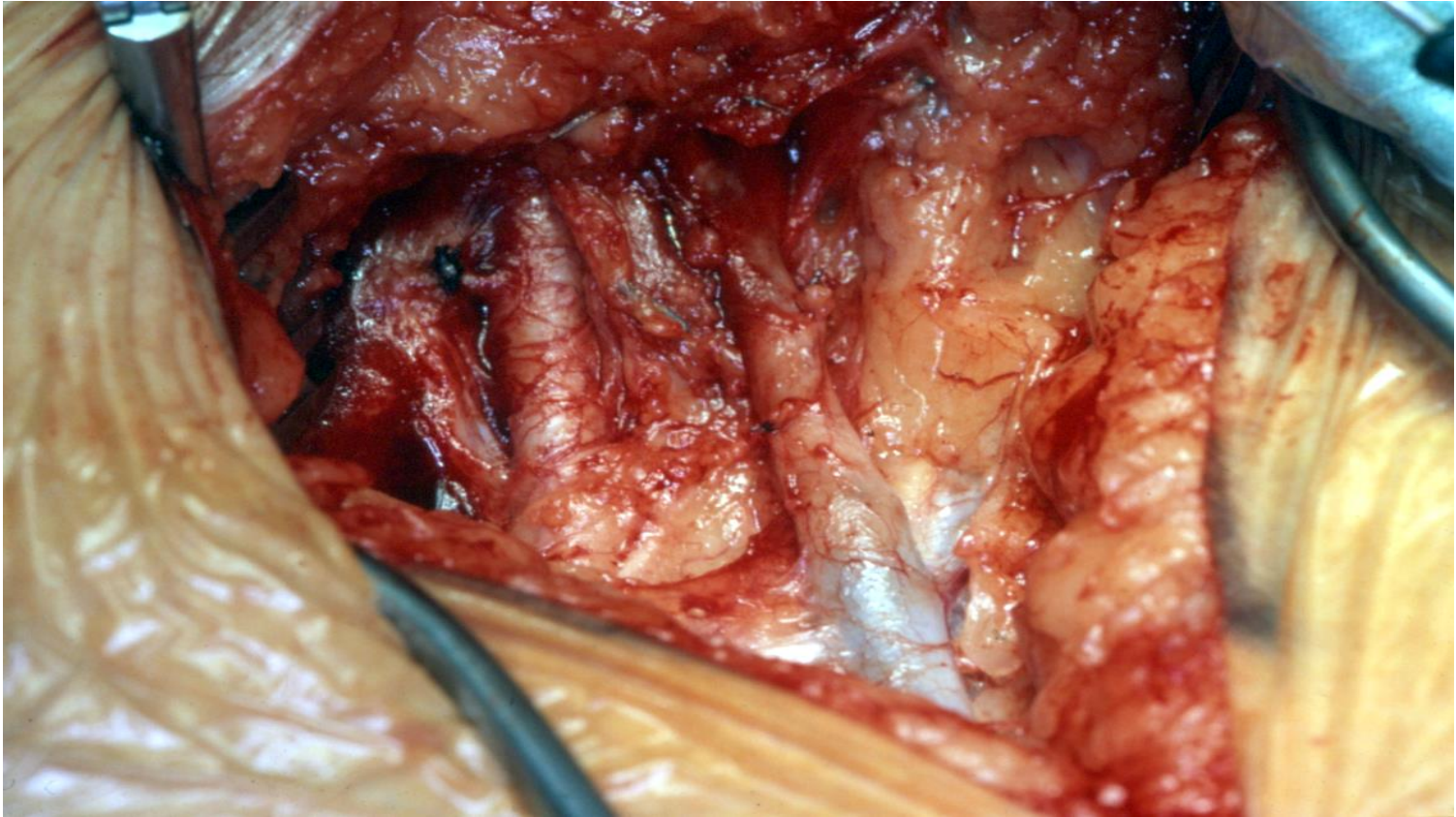


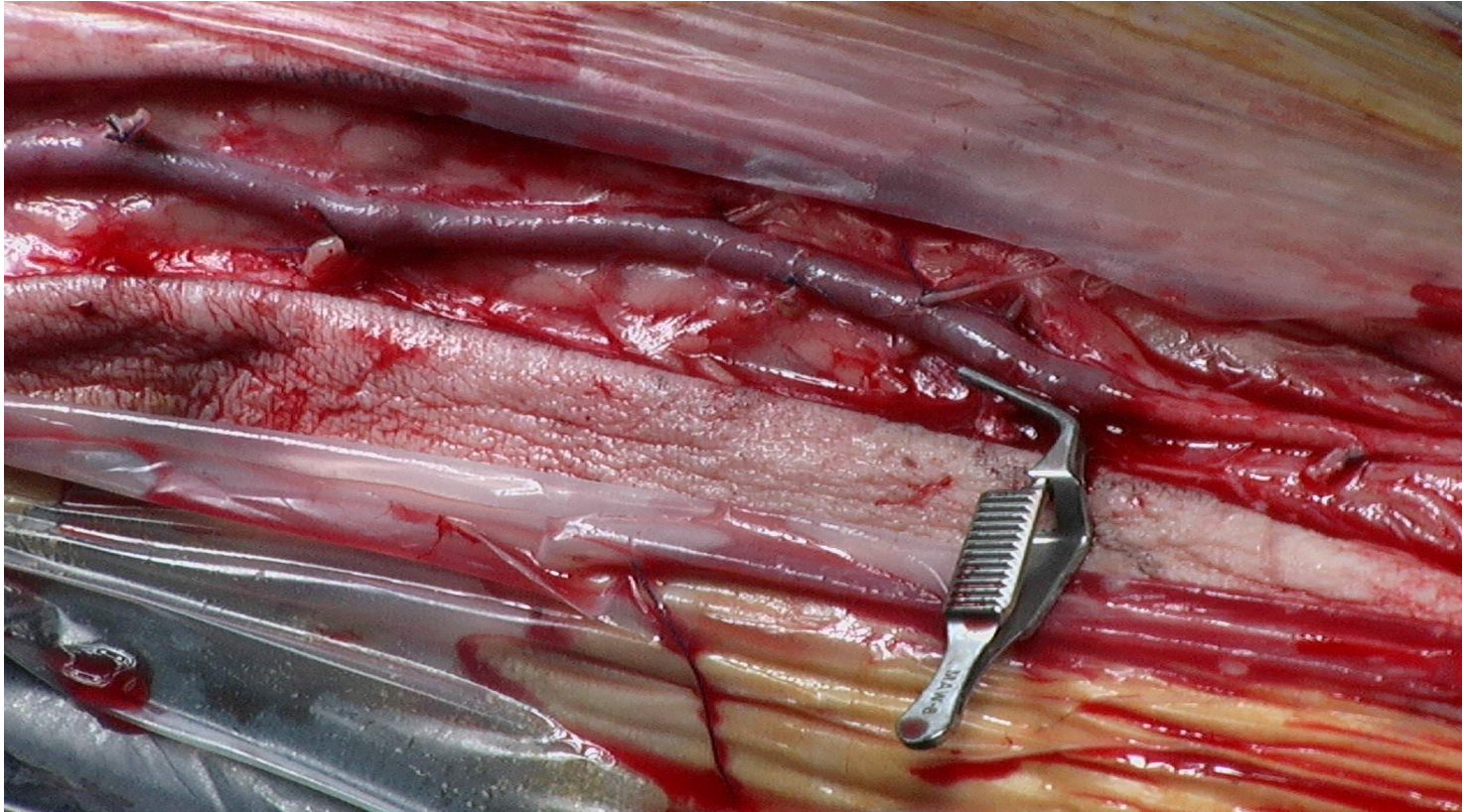
A.v. HeynitzPraetz

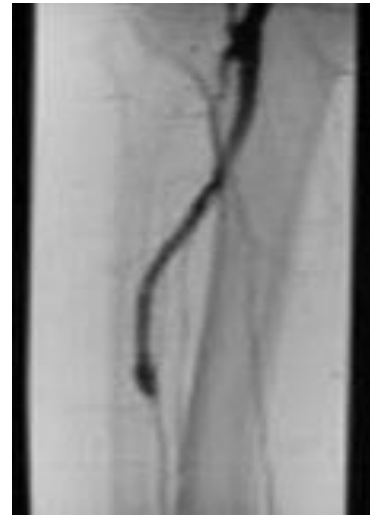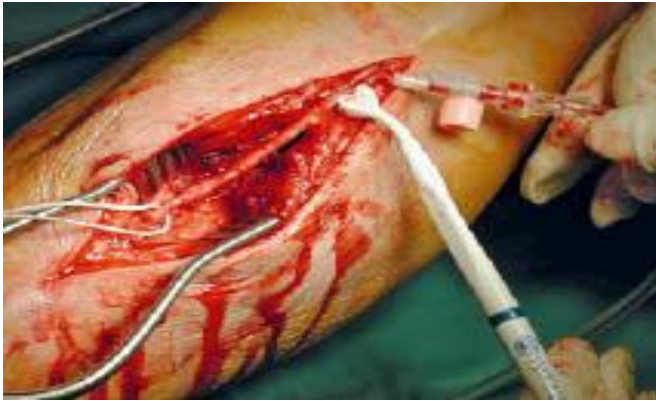28

OPED
Mit uns geht's weiter.





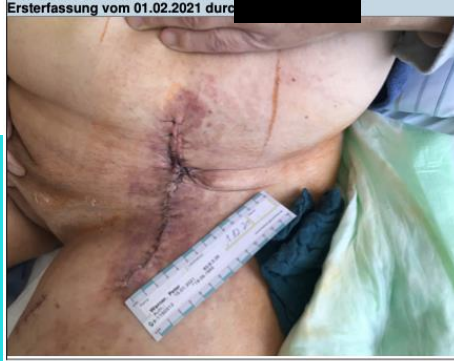



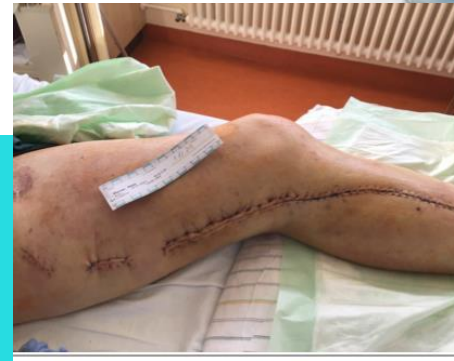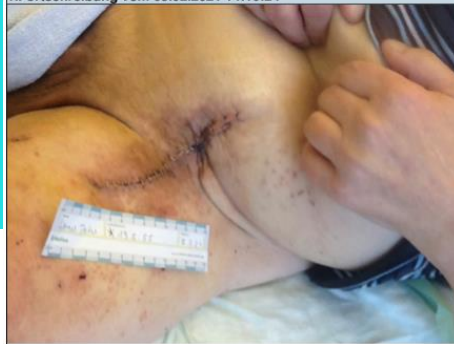DFS und AVK



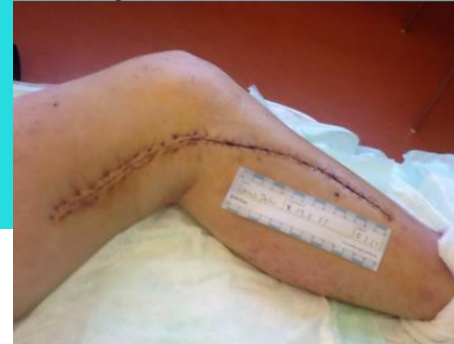Ersterfassung vom 01.02.2021 durch [REDACTED]



1. Fortschreibung vom 05.02.2021 14:10:24

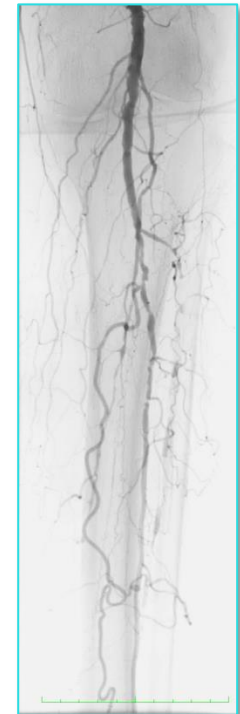
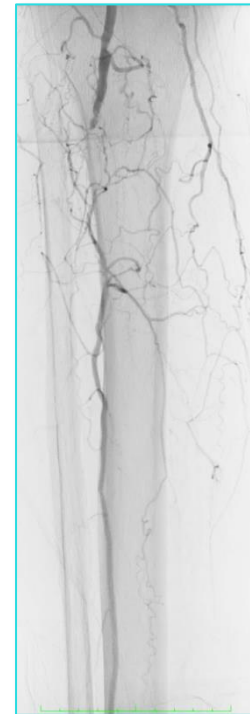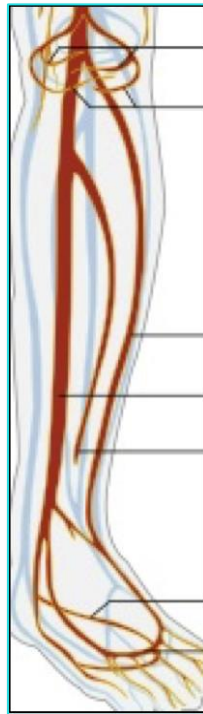
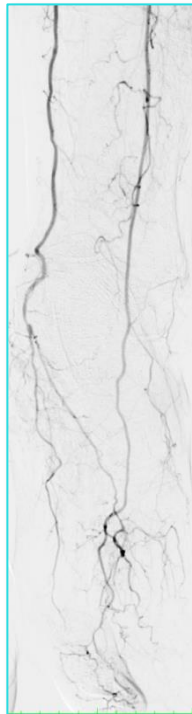
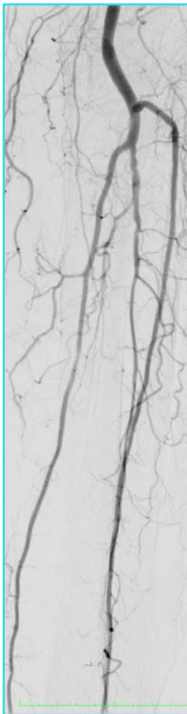

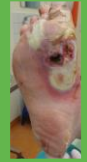
1. Fortschreibung vom 05.02.2021 14:19:17





Wunsch und Wirklichkeit



S. Schellong et al. „Niedrig dosierte Urokinase-Therapie bei DFS“

Wirkweise und Nutzen bei DFS:

Verbesserung der Durchblutung: Die Therapie zielt darauf ab, die Mikrozirkulation im kritisch ischämischen Fußgewebe zu verbessern.

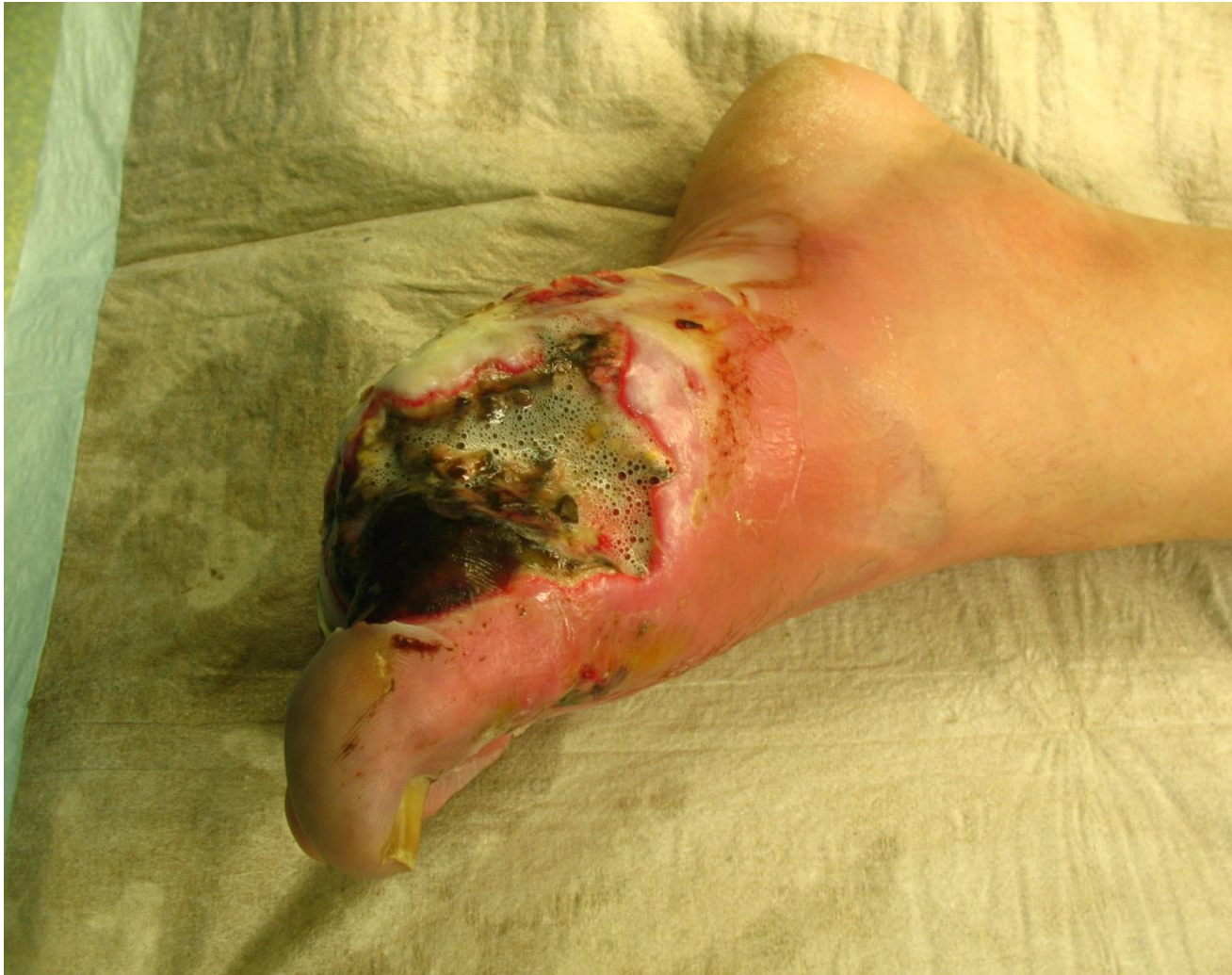Fibrinogenspiegel-Senkung (4g/l): Urokinase vermindert die Plasmaviskosität, indem sie den Fibrinogenspiegel senkt.

Auflösung von Mikrothromben: Kleine Blutgerinnsel in der Mikrostrombahn werden aufgelöst, was die Sauerstoffversorgung des Gewebes fördert.

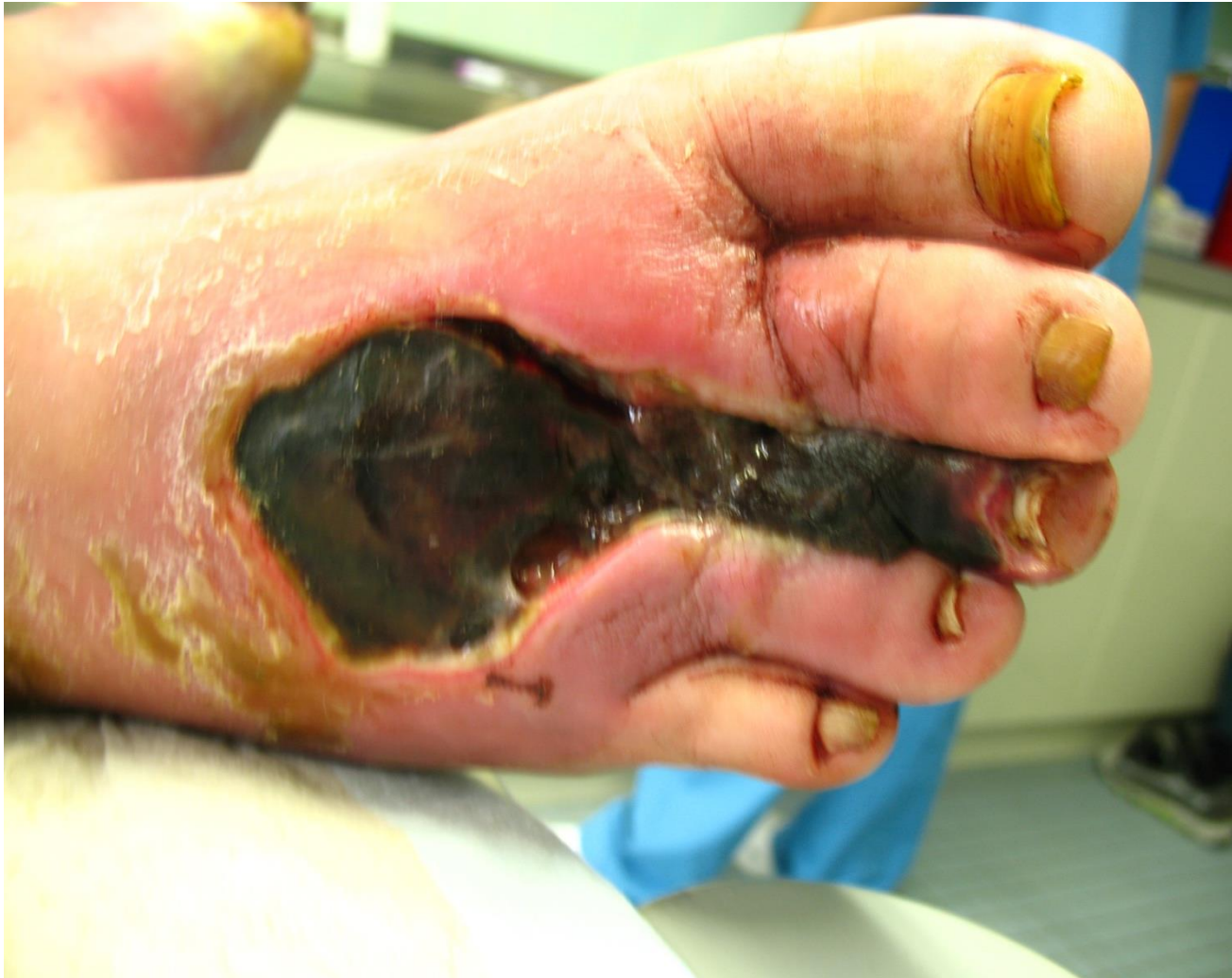Amputationsvermeidung: Diese Form der Therapie kann dazu beitragen, drohende Amputationen abzuwenden

Pro Anwendung 500.000 bis 1.000.000 IE Urokinase

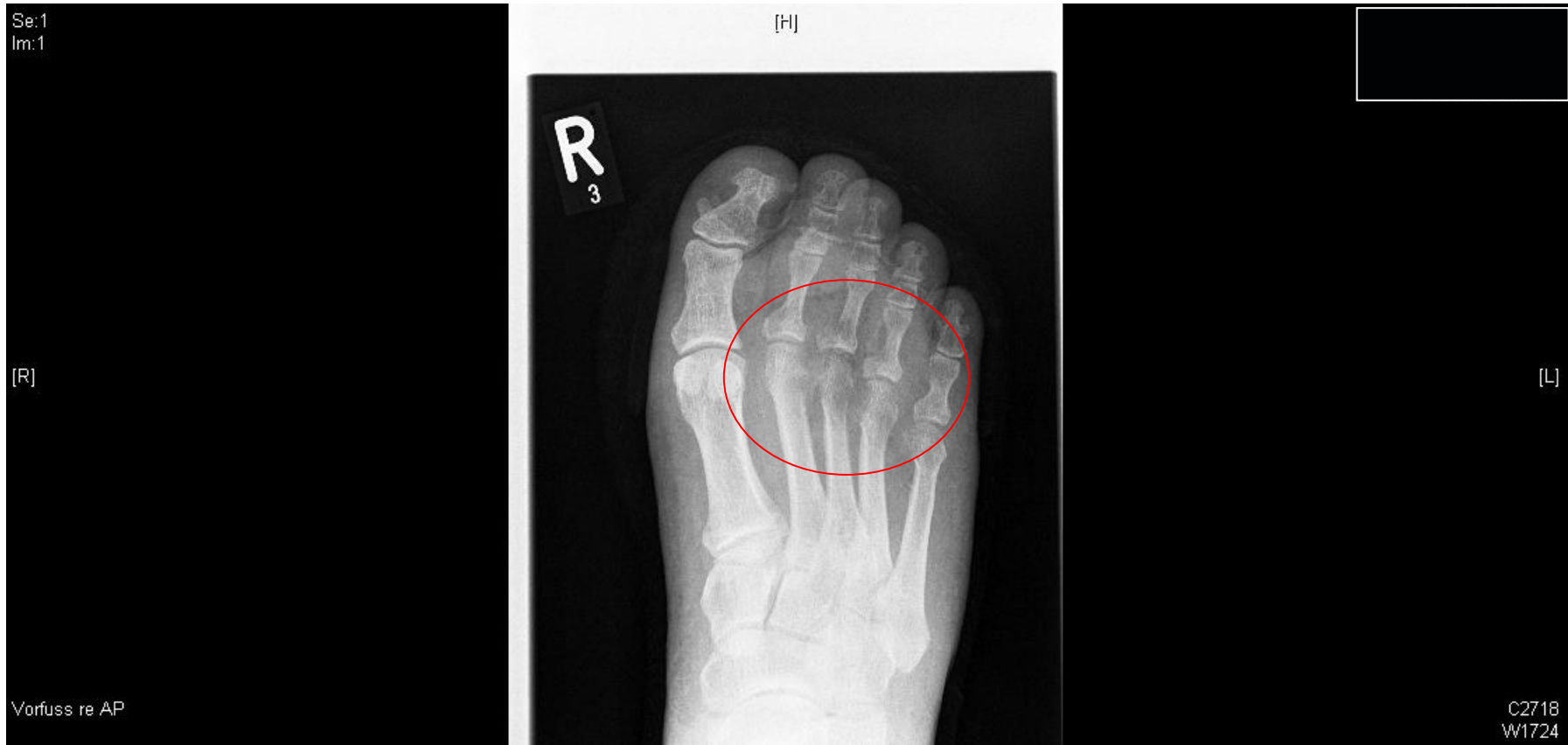Beispiel



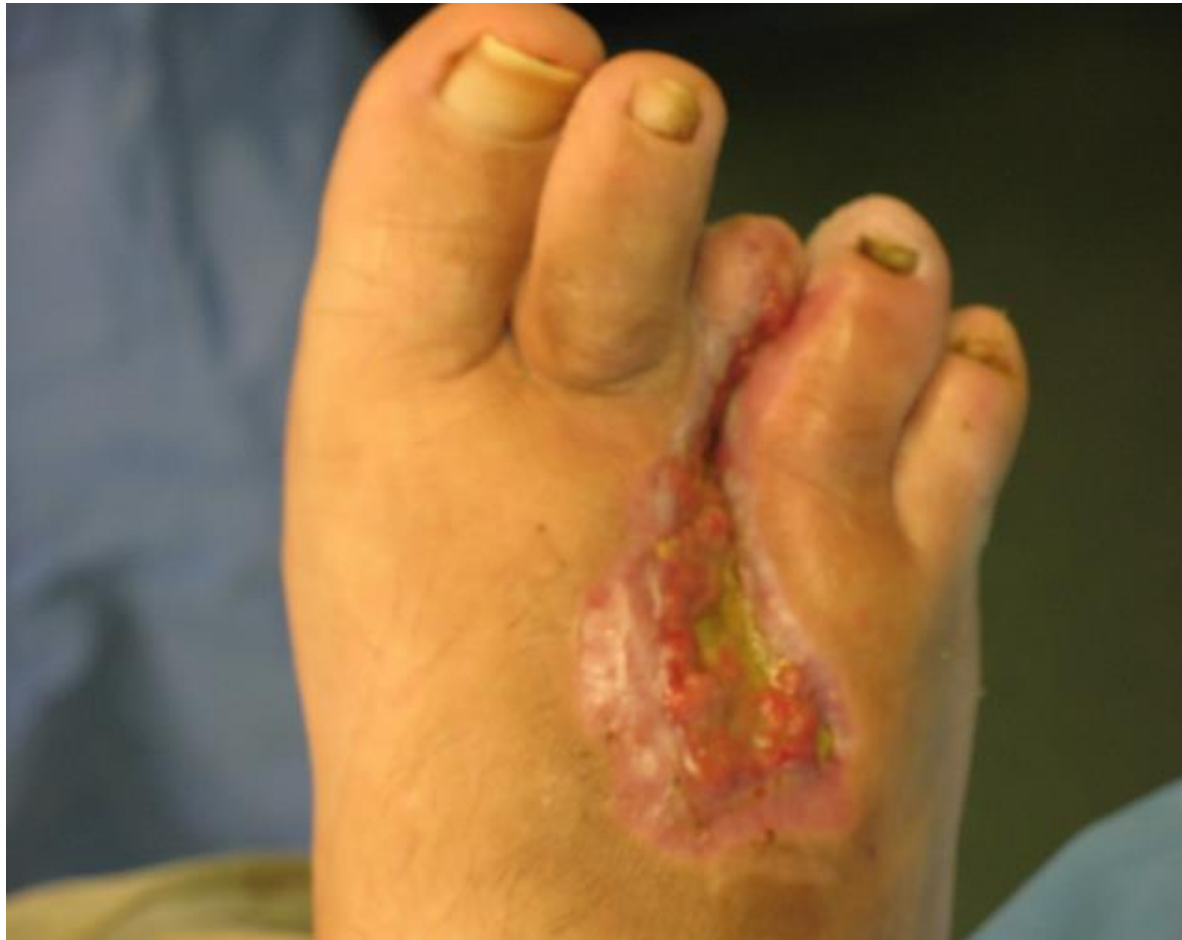37 Jahre männl., D.m. Typ II bis Dato unbekannt



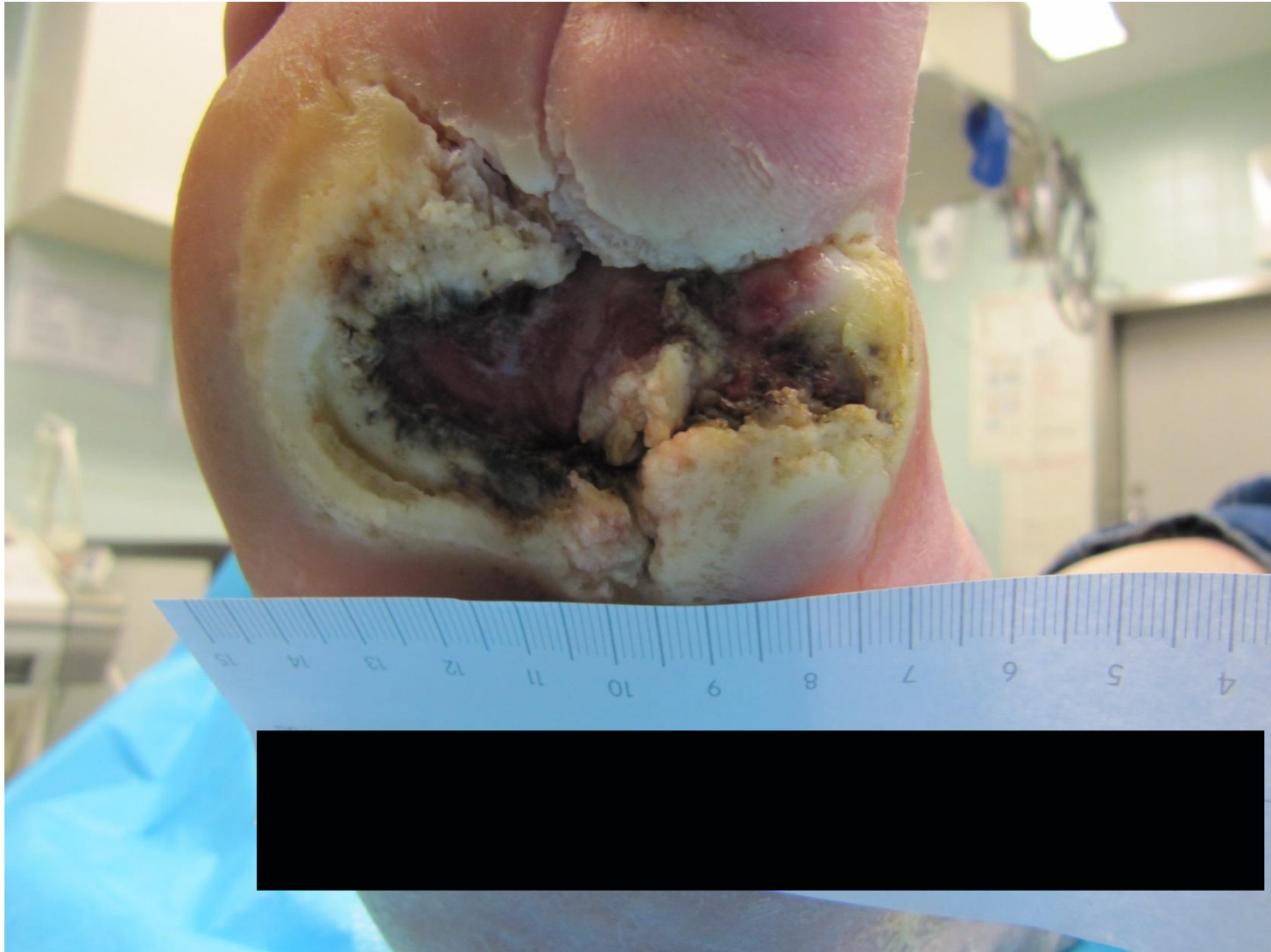Röntgen



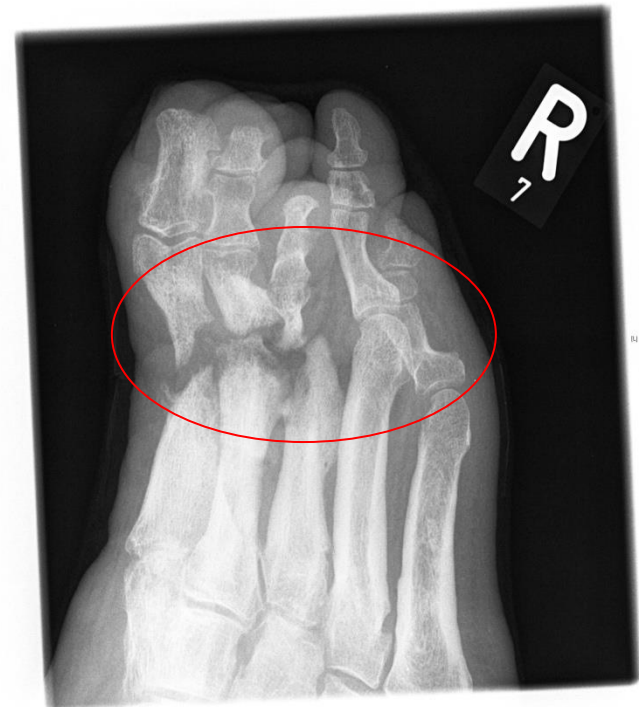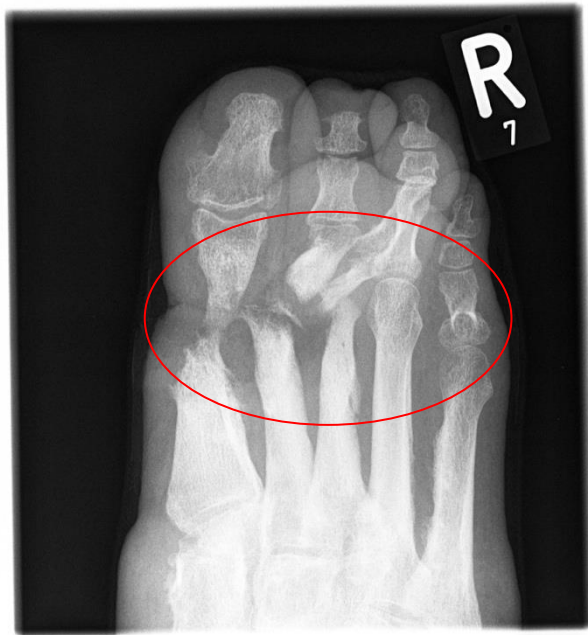Verlauf nach 2 Monaten



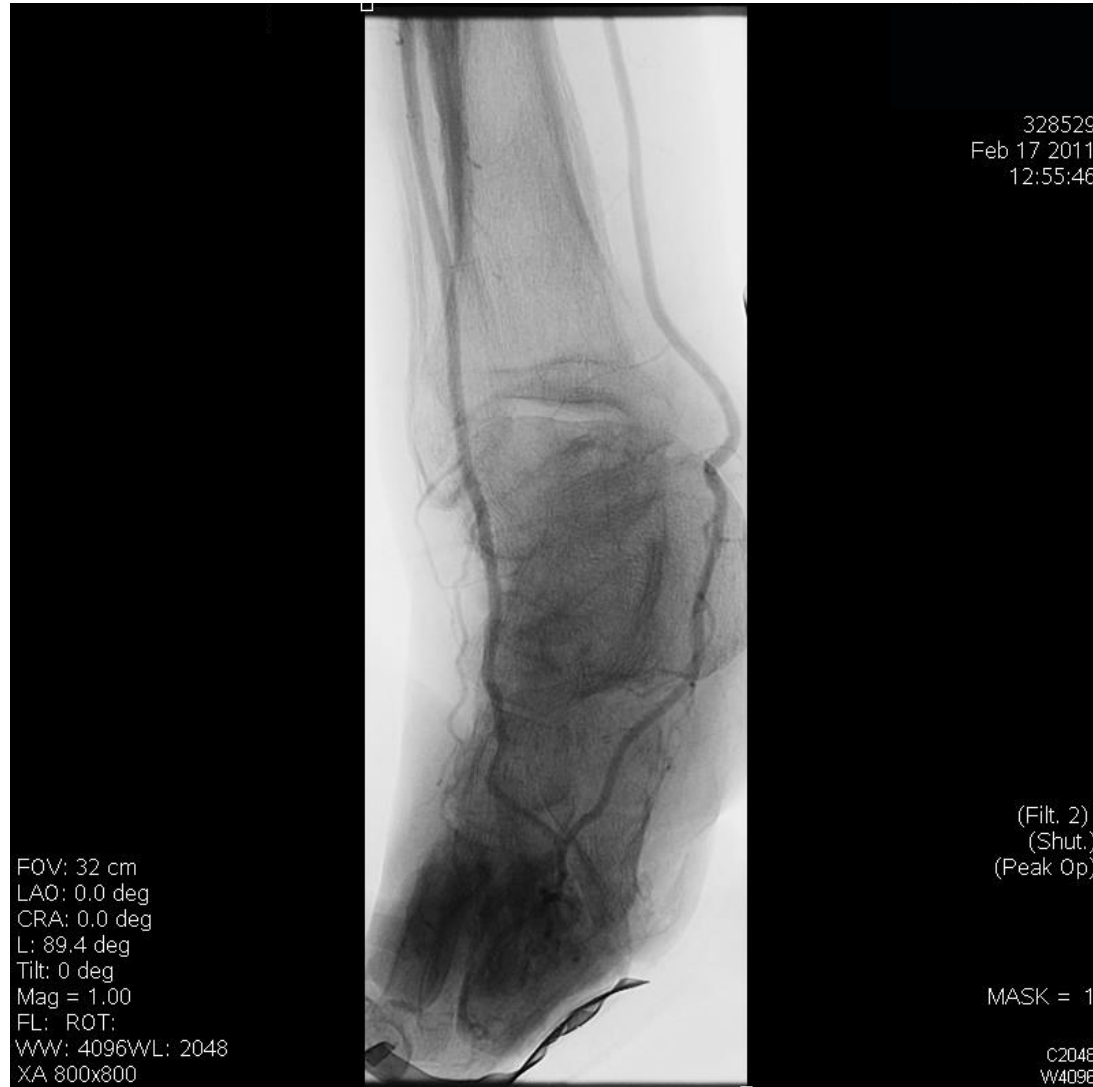Pat. männl. 46 Jahre, Wunde seit 2 Jahren,
Glassplitterverletzung, D.m. bis Aufnahme unbekannt

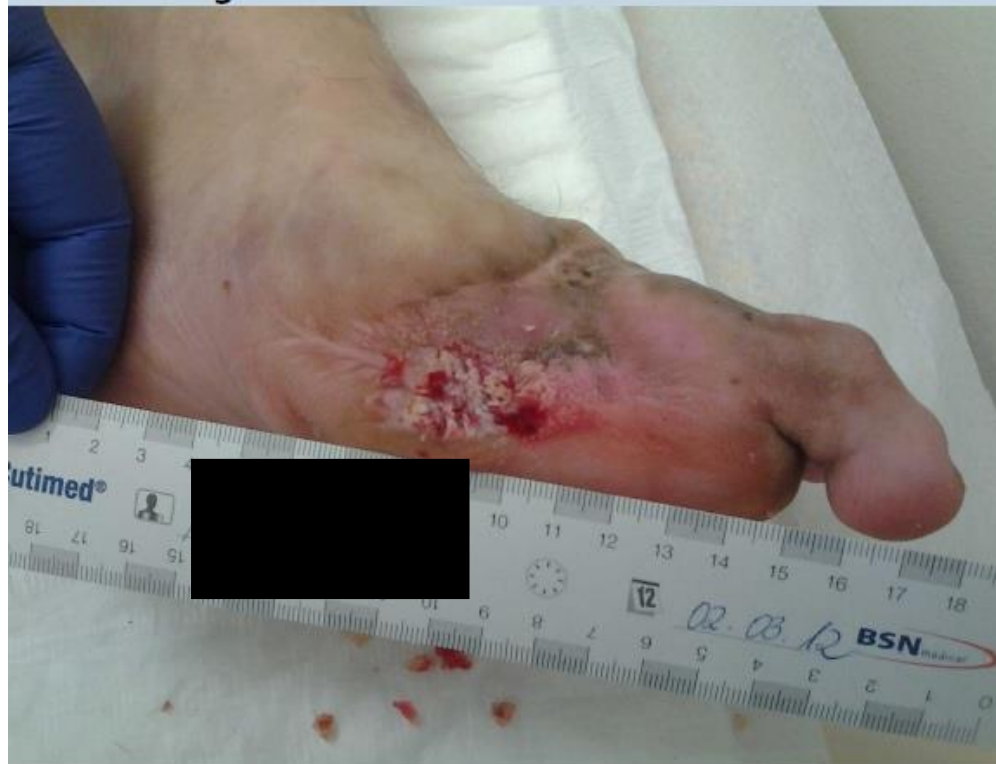

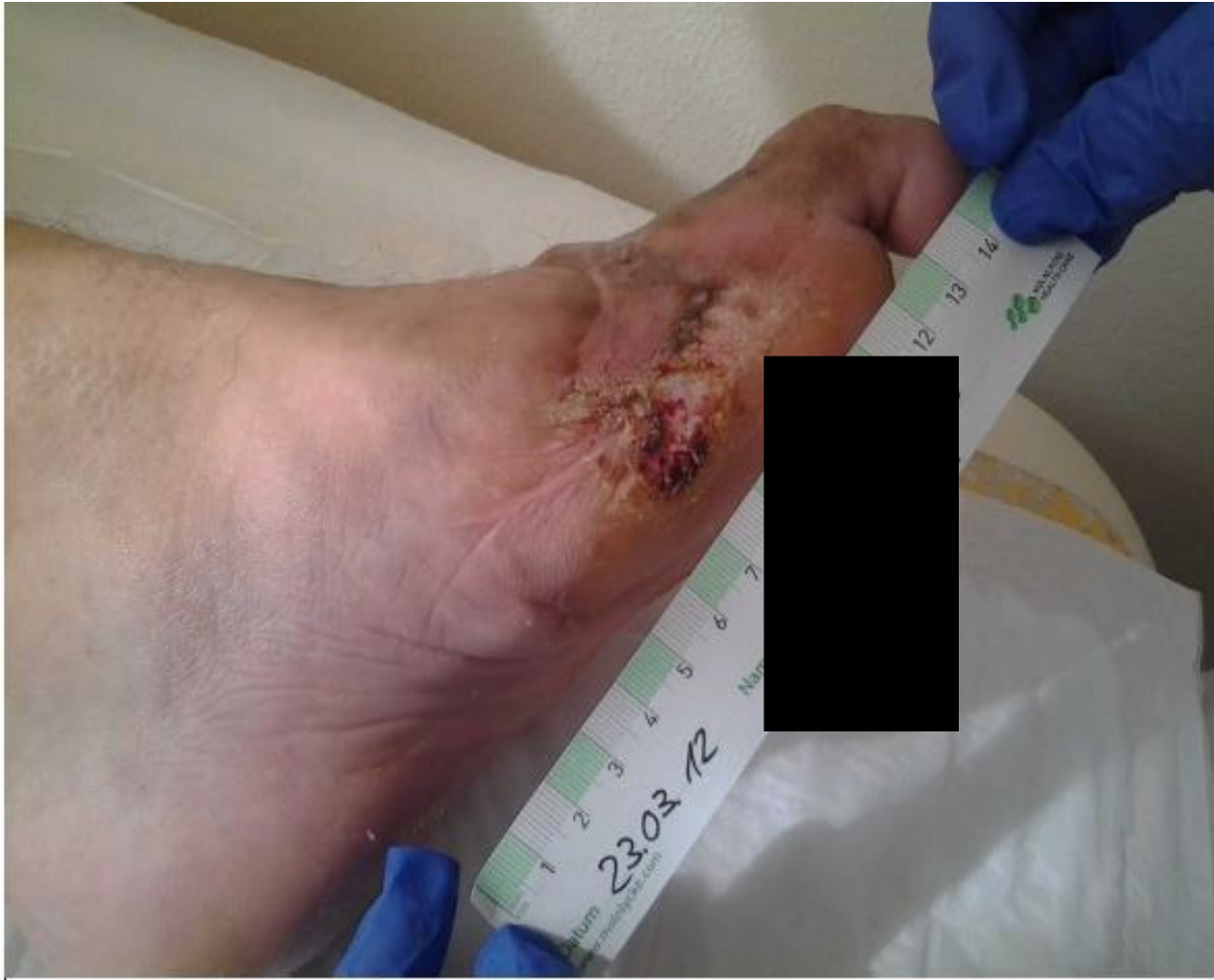Röntgen

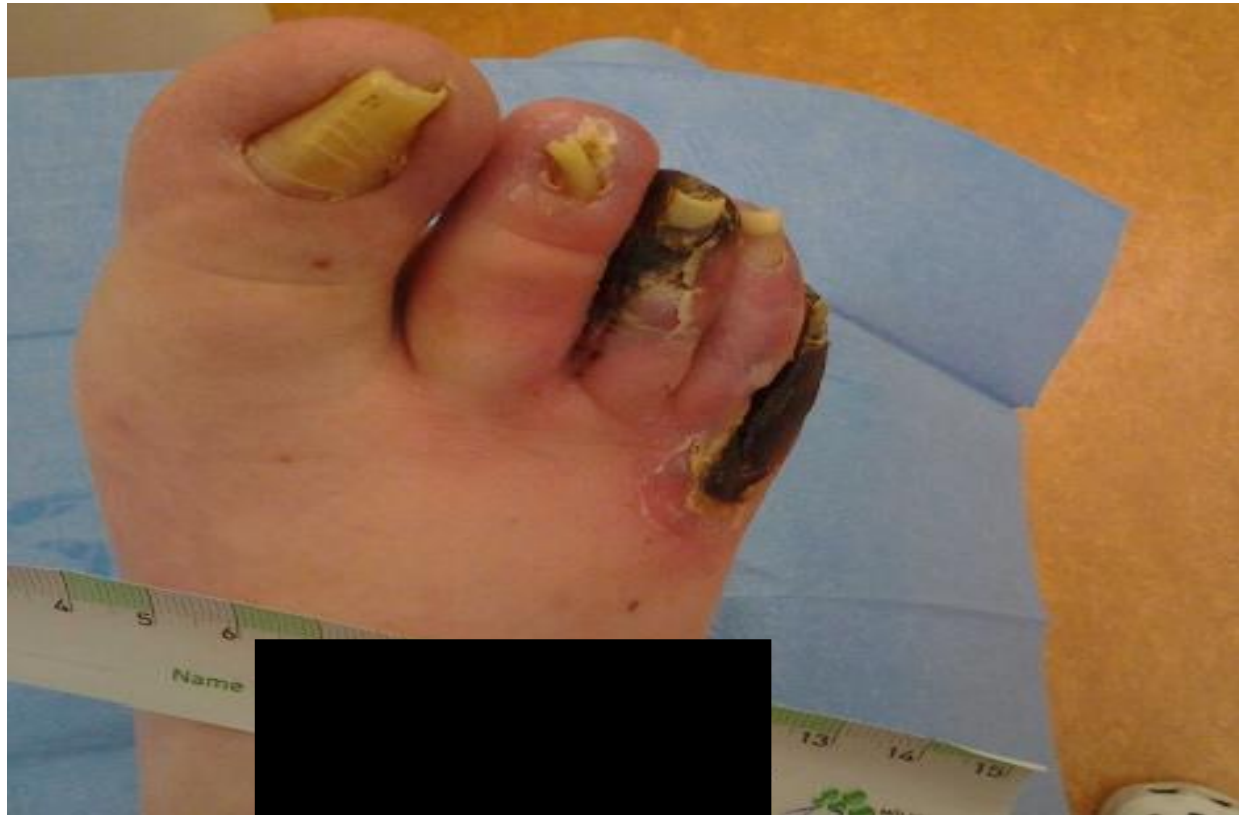

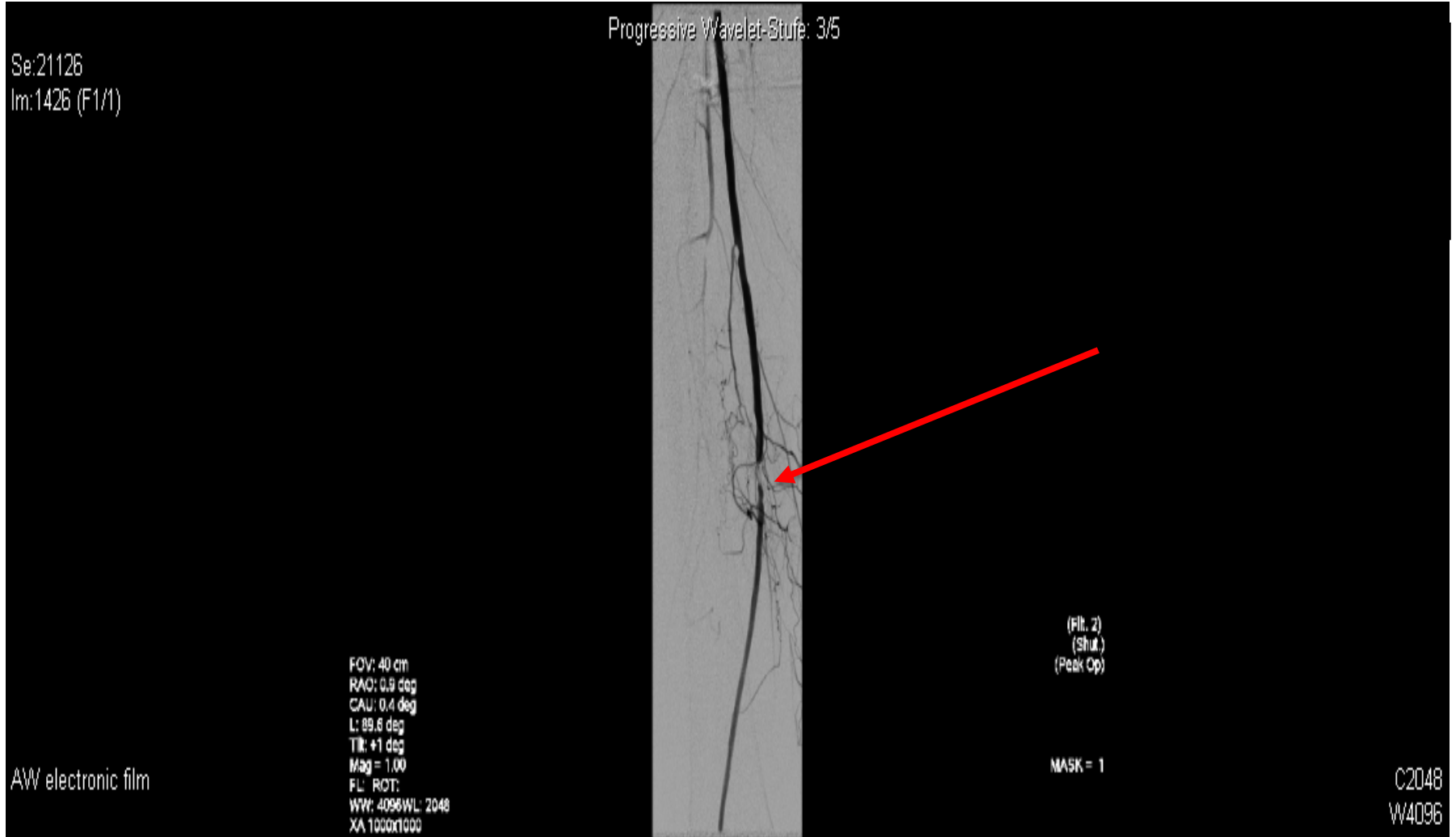
Angiographie

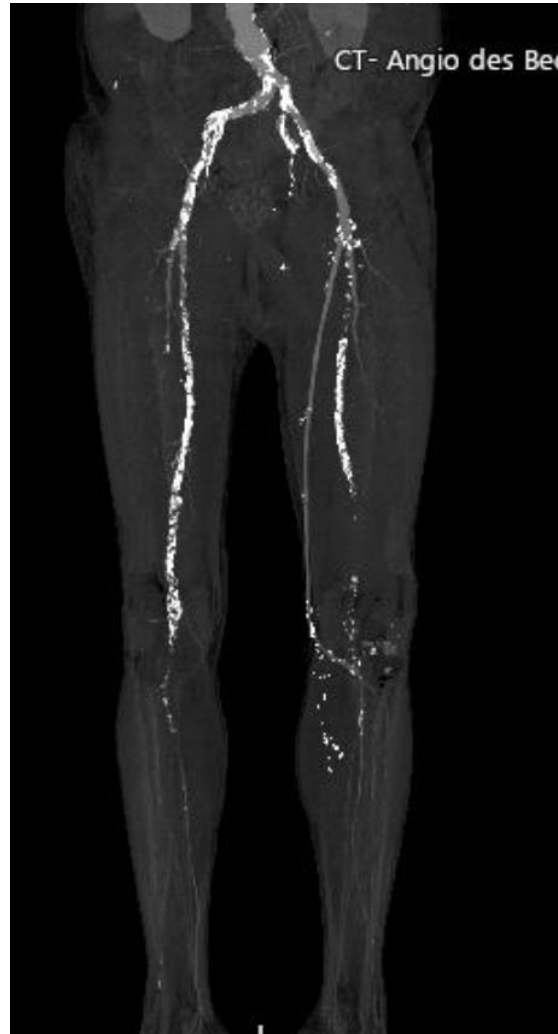


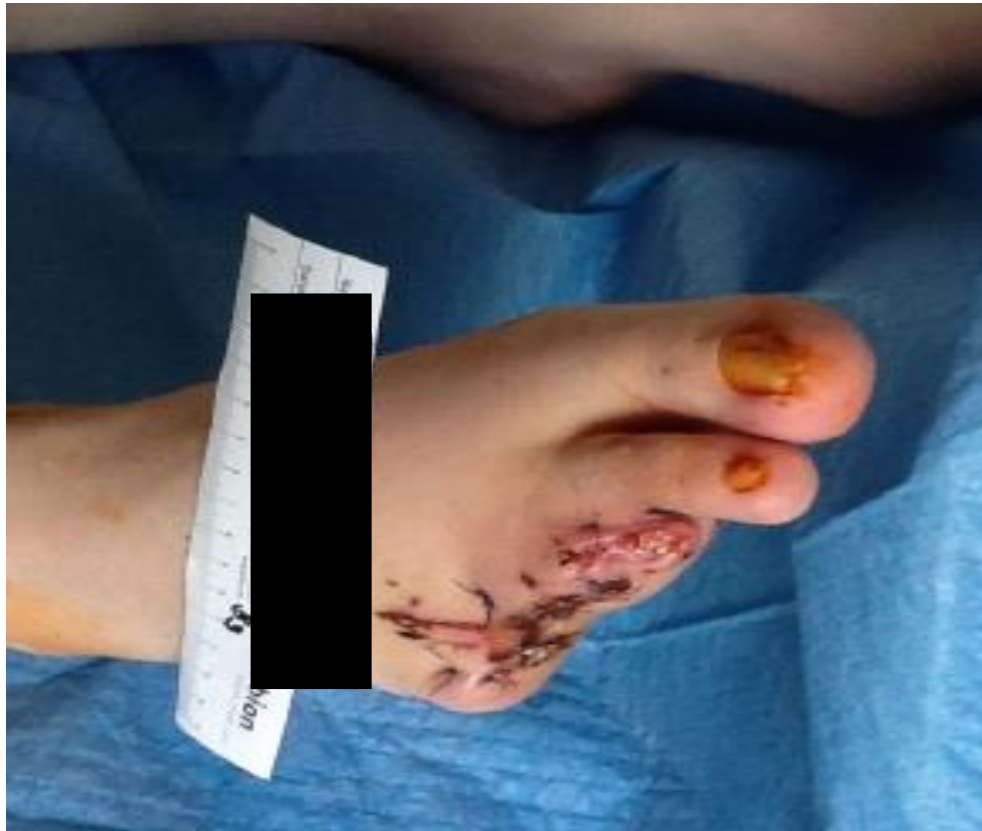


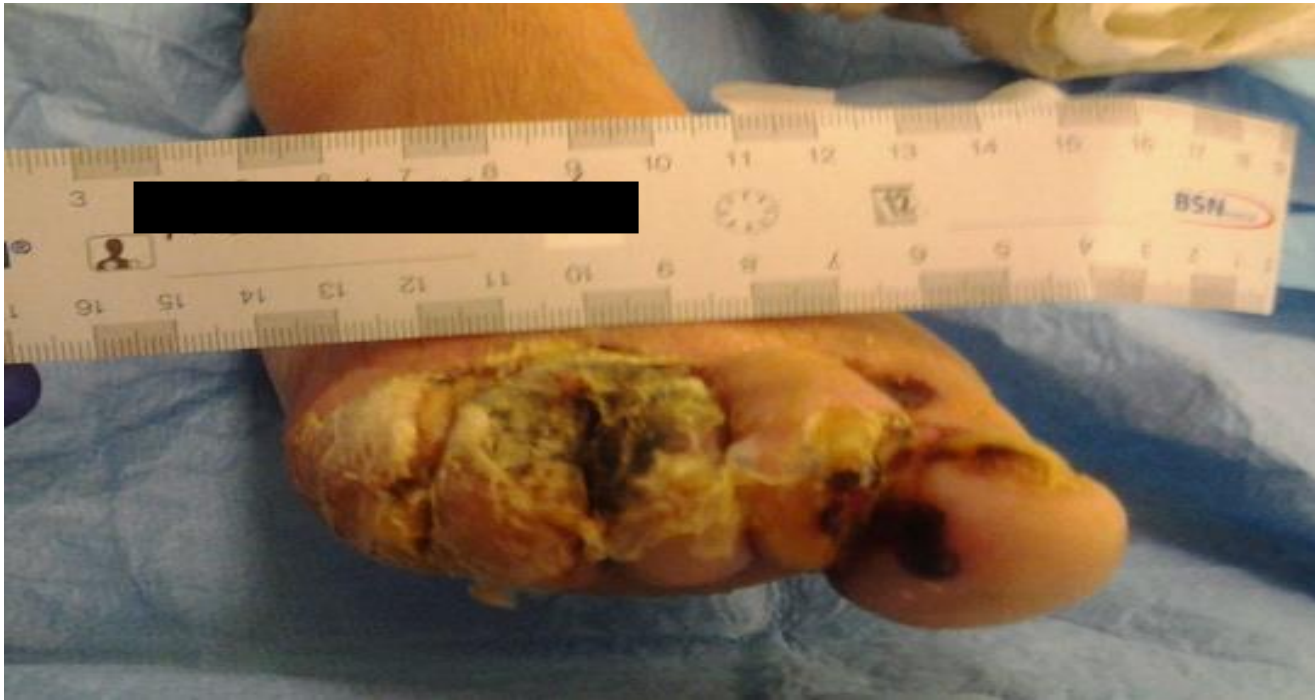



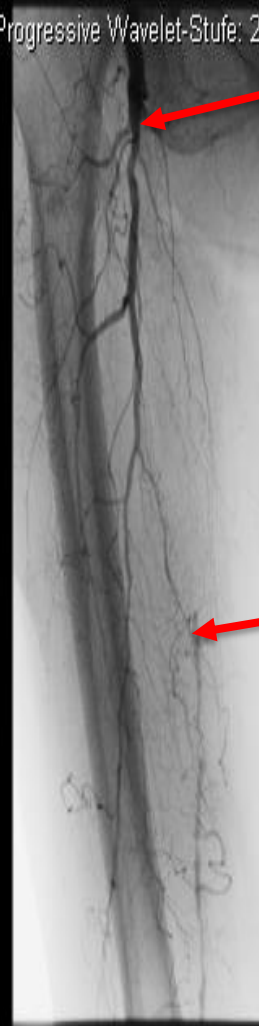






Se:21072
Im:49111 (F1/1)

Progressive Wavelet-Stufe: 2/4



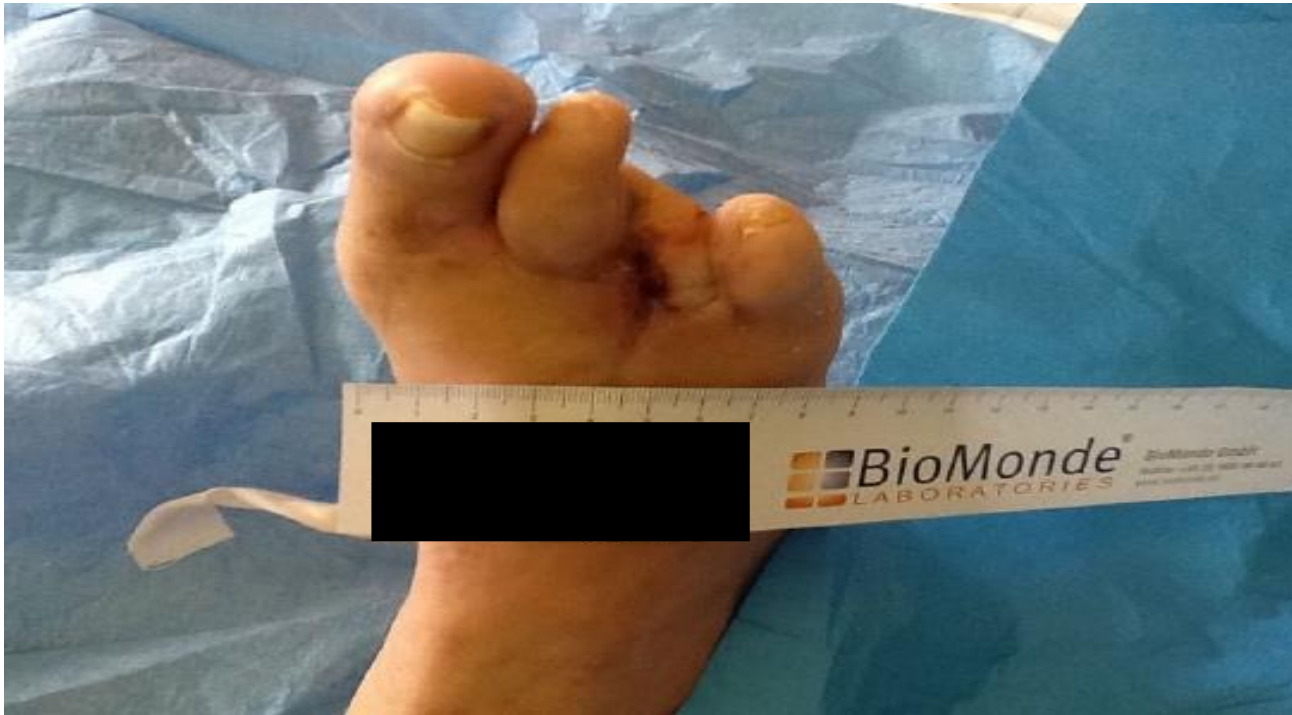FOV: 40 cm
RAC: 3.3 deg
CRA: 1.6 deg
L: 89.9 deg
Tilt: 0 deg
Mag = 1.00
FL: ROT:
WW: 4096WL: 2048
XA 1000x1000

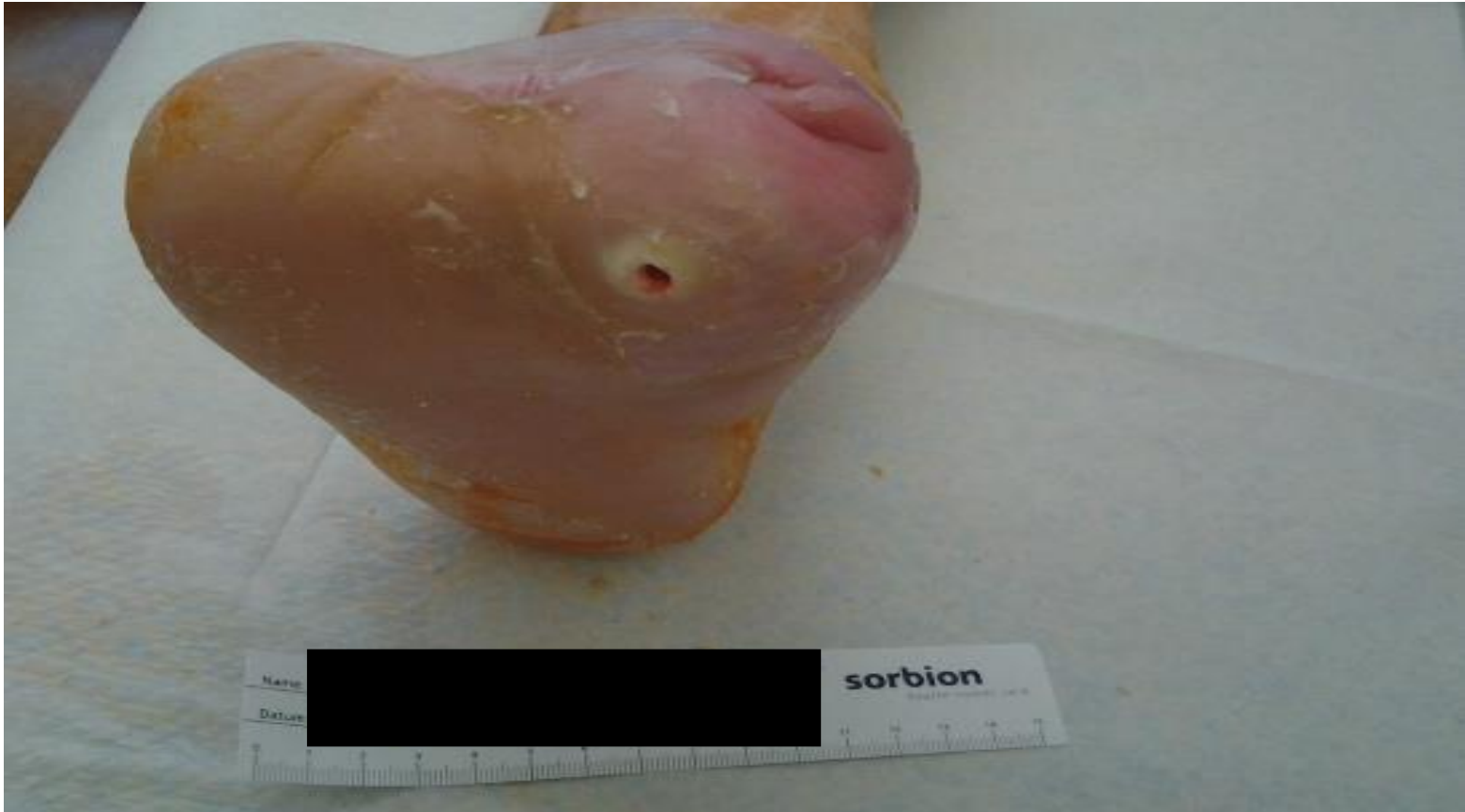(=fil. 2)
(Shut.)
(Peak Cp)

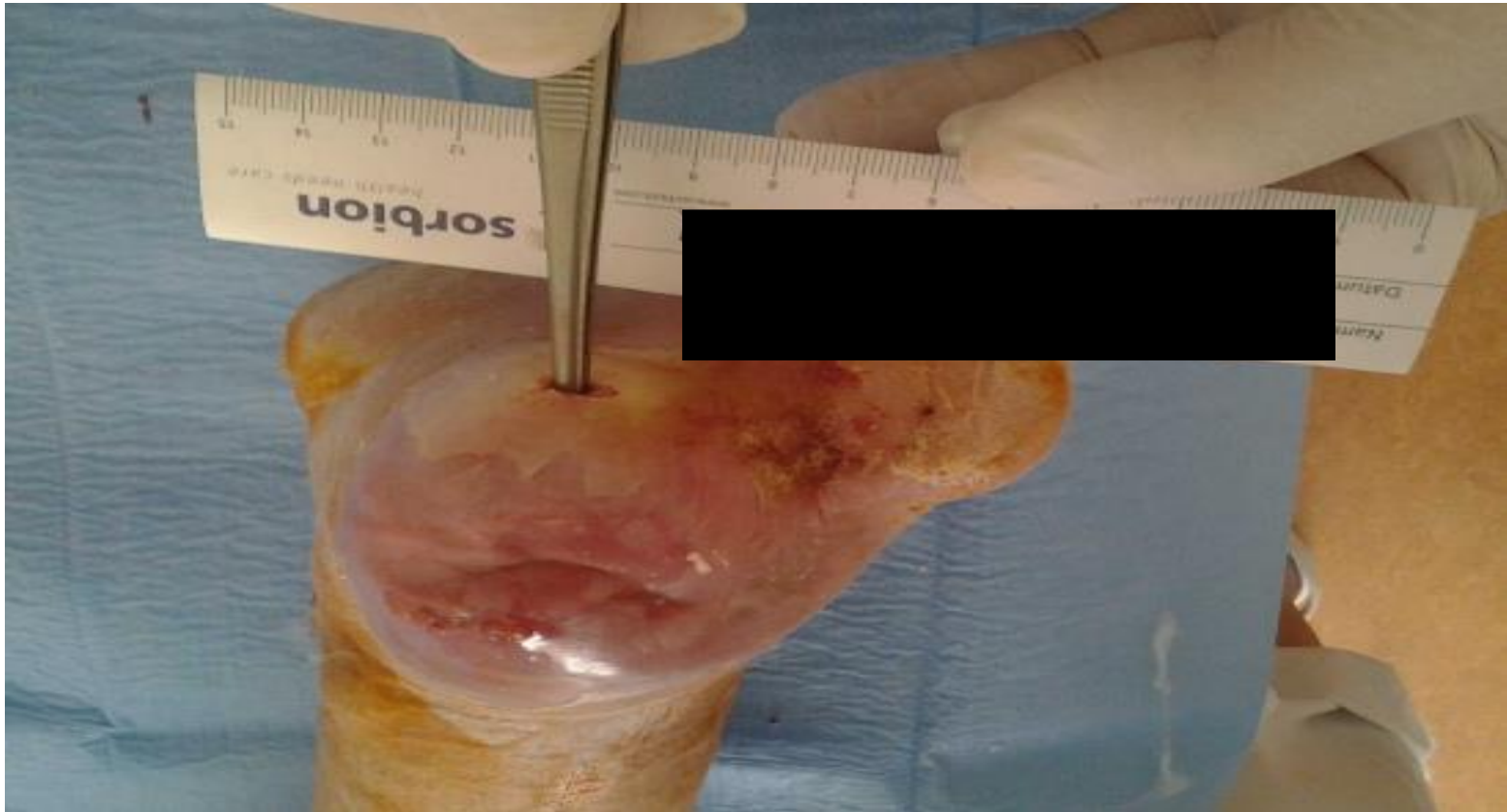
MASK = 1

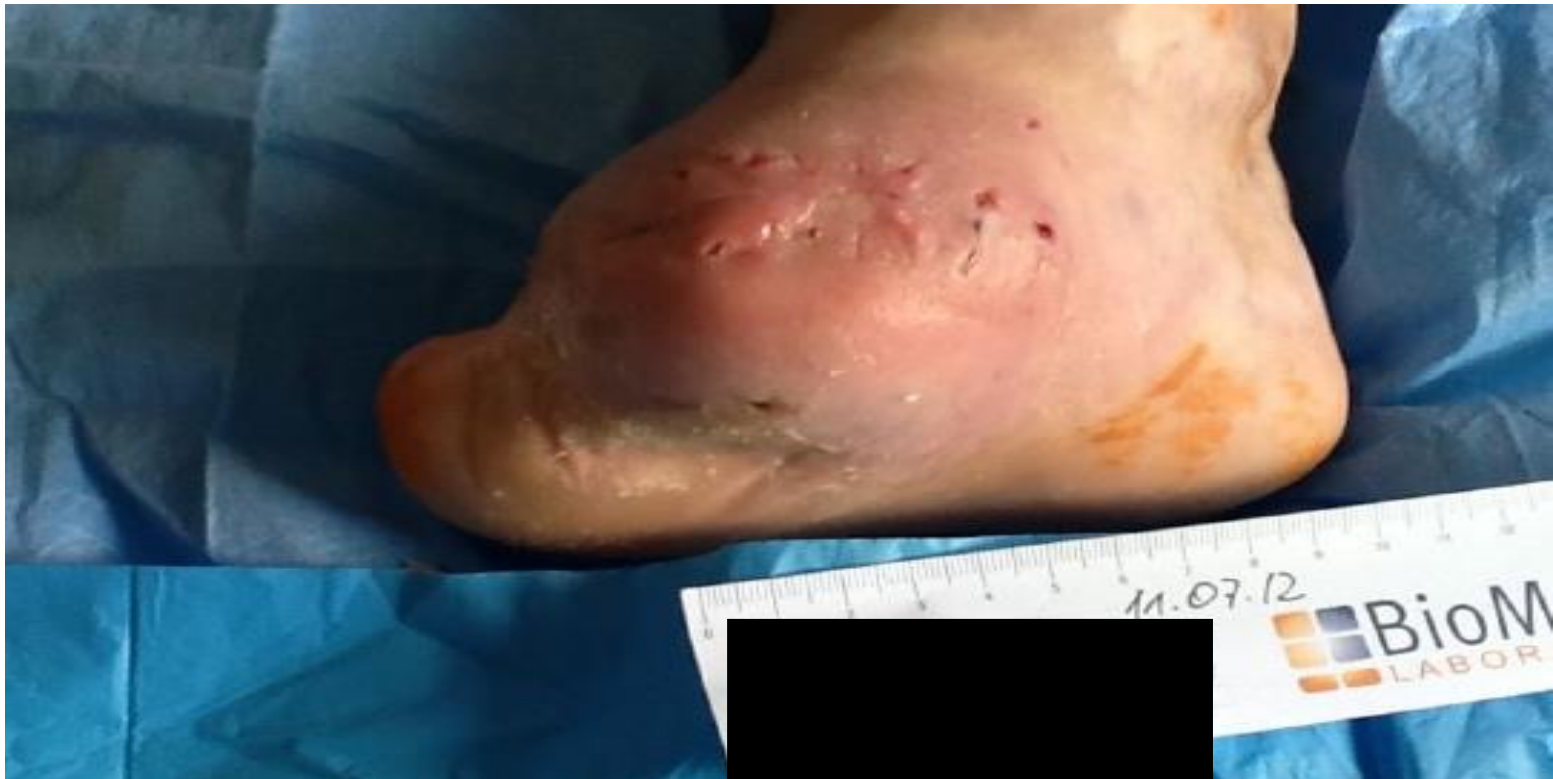AW electronic film

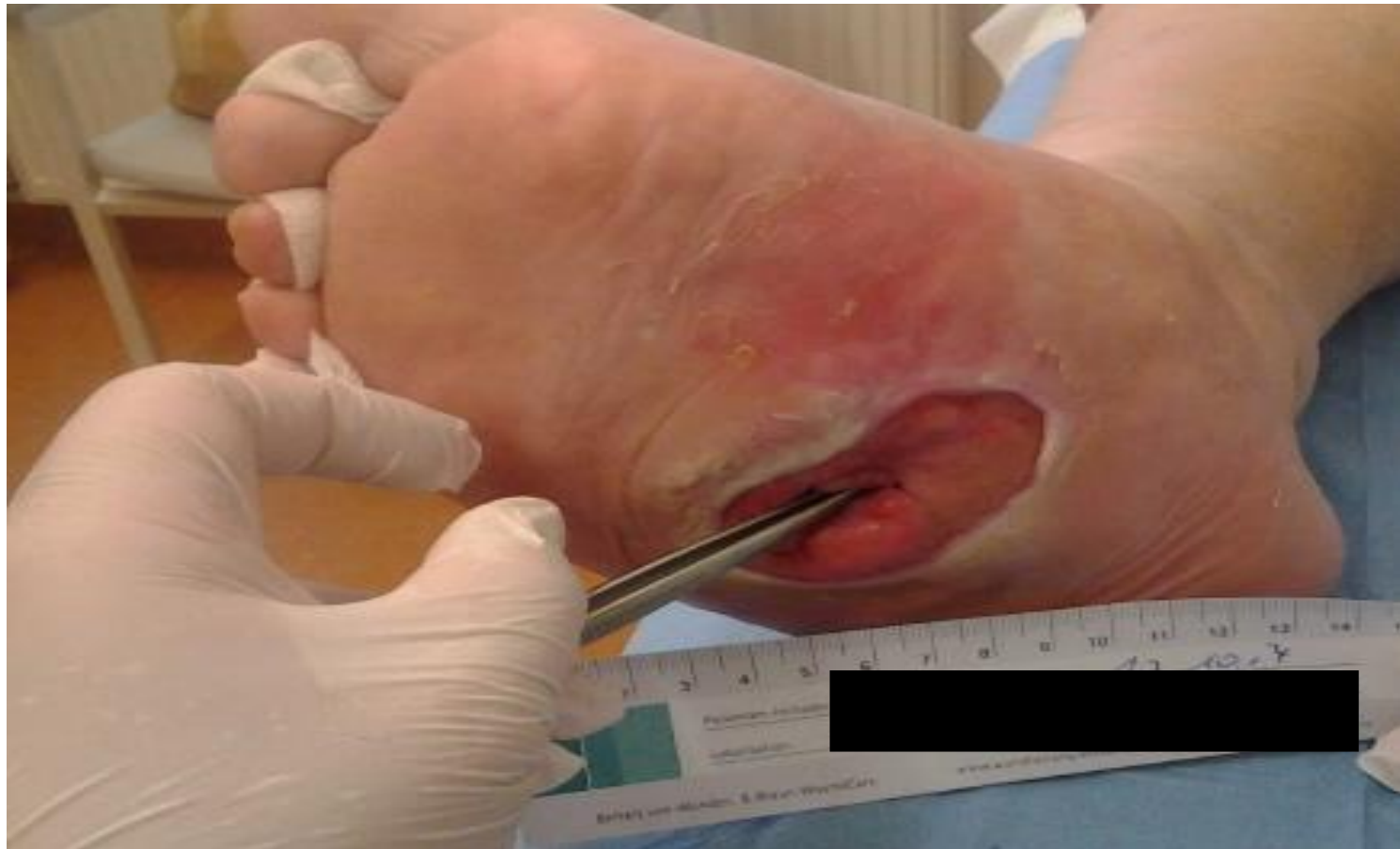C2048
W4096











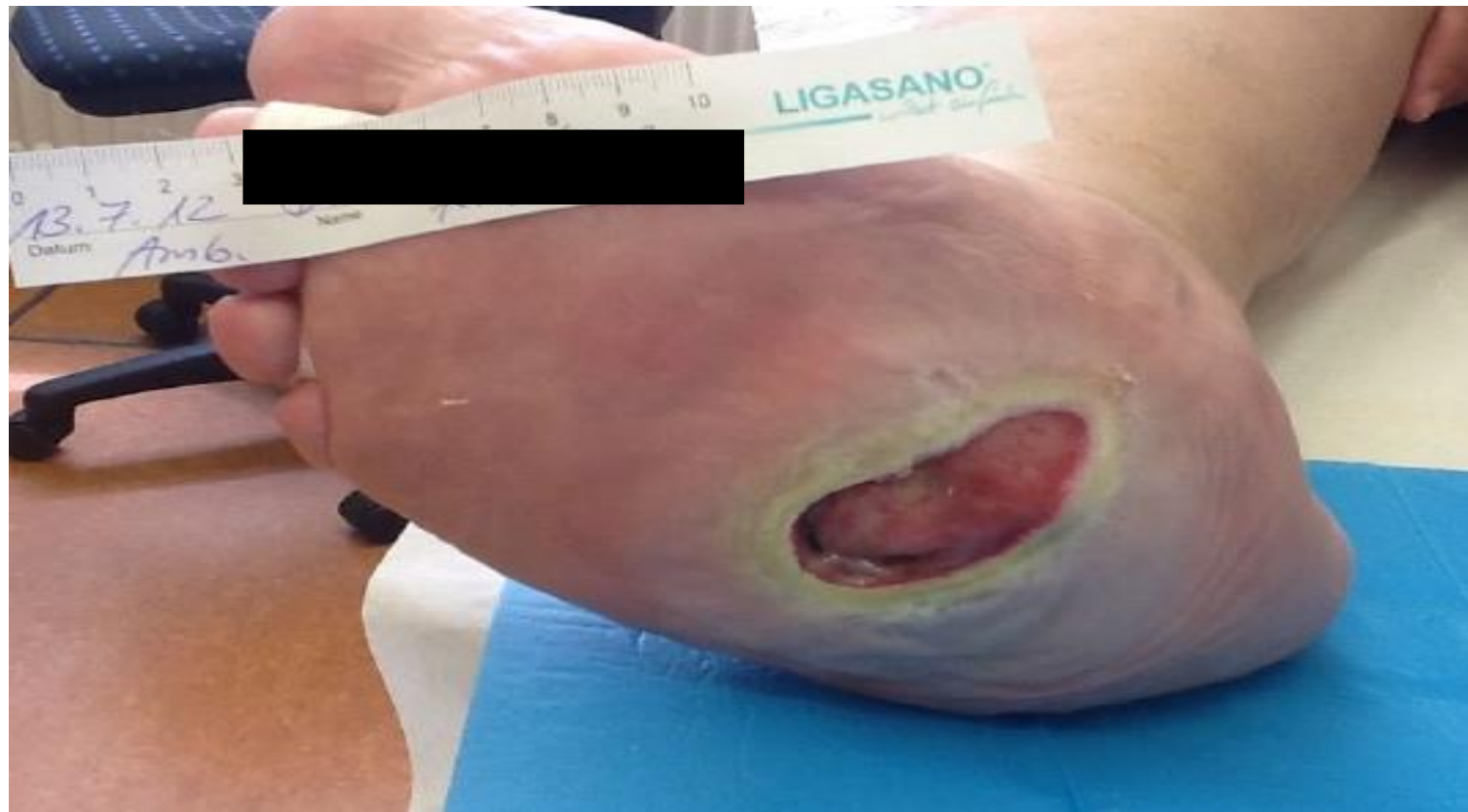Se:3
Im:1

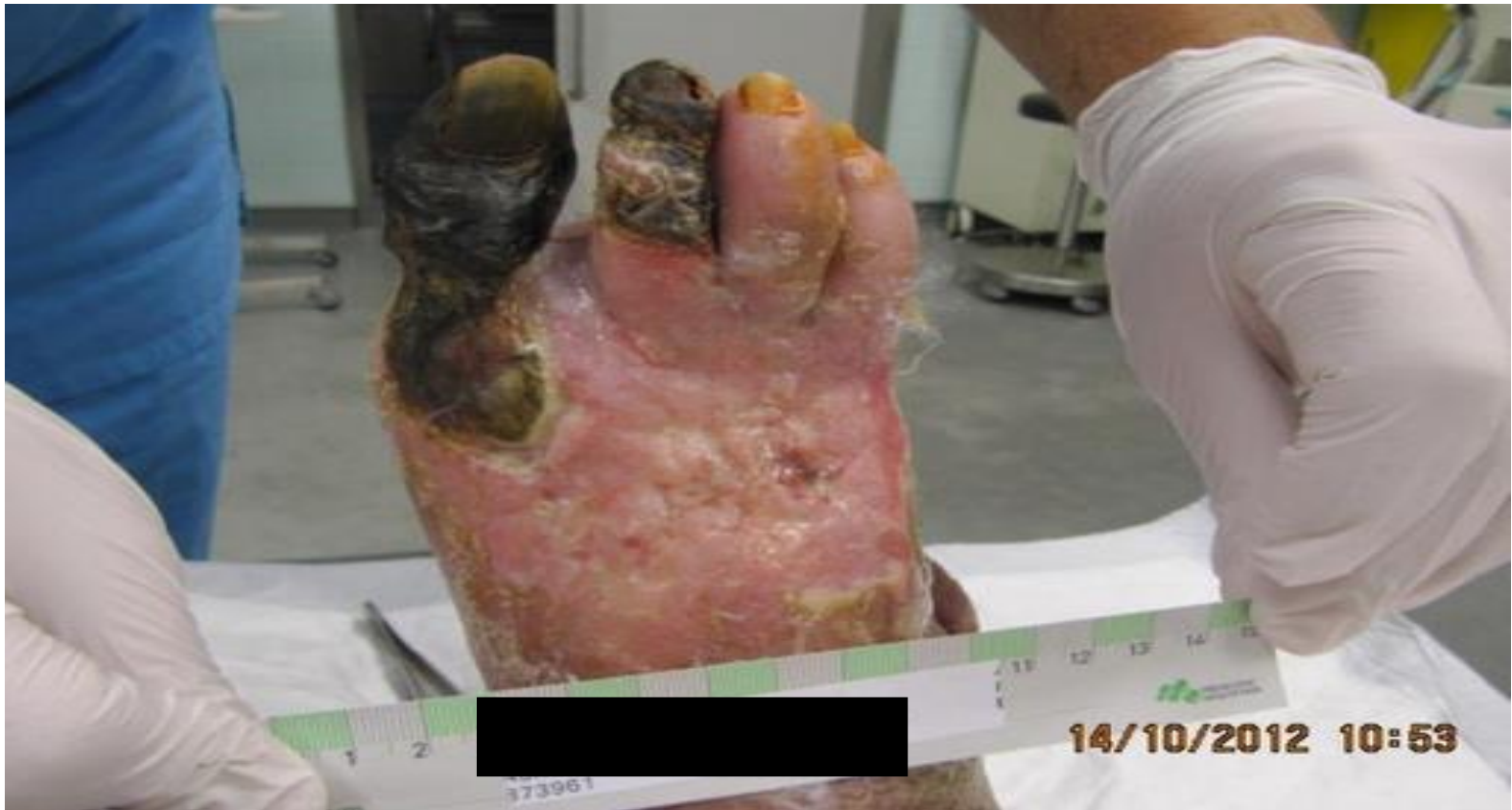mit Belastung
stehend

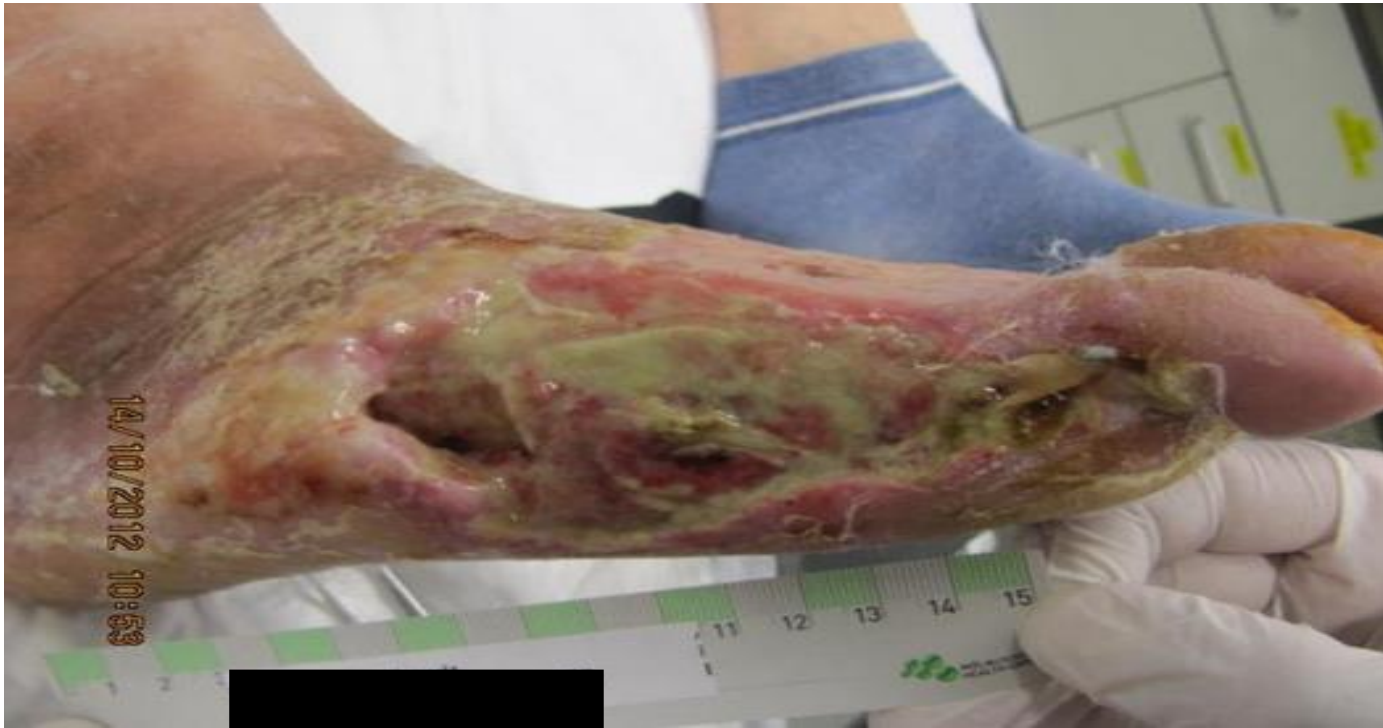R
4

X109c Fuss lat stehend

C1644
W2300

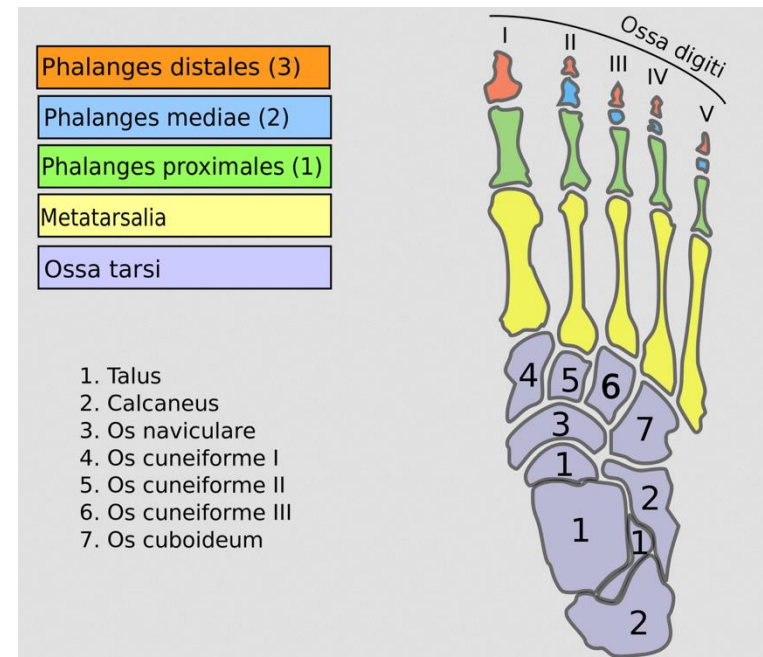




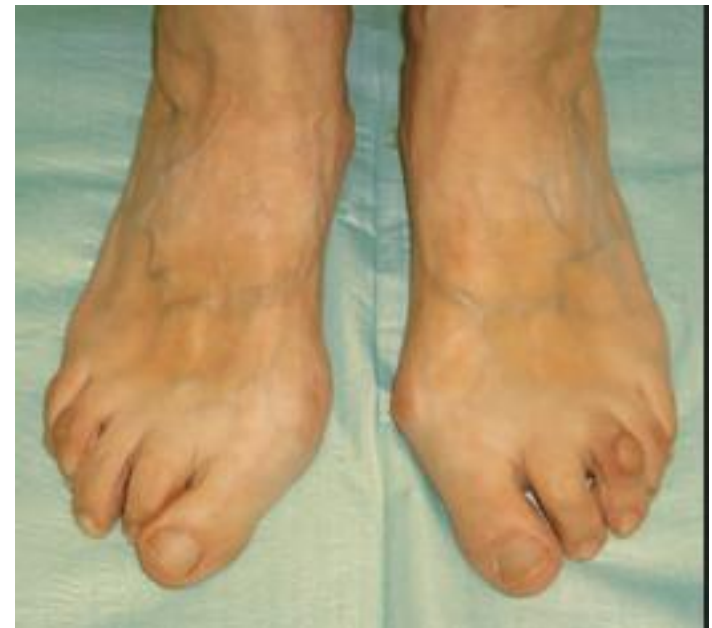

Anatomie des Fusses

- > Besteht aus 33 Gelenken, 26 Knochen, 114 Bändern und 20 Muskeln
- 3 Abschnitte
 - Fußwurzel (Tarsus)
 - Mittelfuß (Metatarsus)
 - Zehen (Digiti pedis)



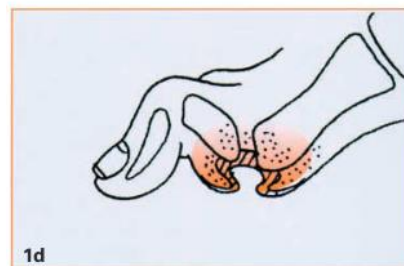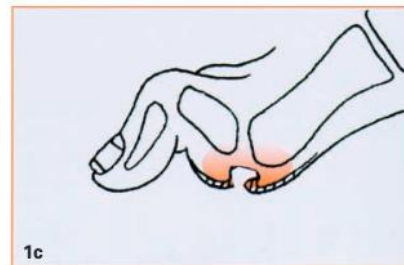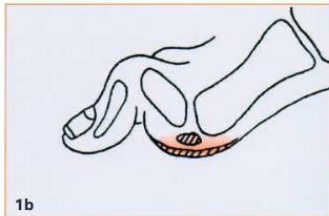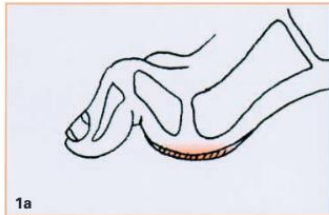- 50-70 % der Westeuropäer zeigen Fußstörungen
- 90 % betreffen den Vorfuß



Behandlungskonzepte

- Effektive Druckentlastung (Lagerung, Polsterung, orthopädische Schuhversorgung)
- Fußchirurgische Versorgung zur
Druckentlastung
- Köpfchenresektion metatarsal
- Tenotomie der langen Beugesehne

Entstehung eines neuropathologischen Ulkus



Mechanischer Stress als Ulkusursache. Entstehung eines neuropathologischen Ulkus.

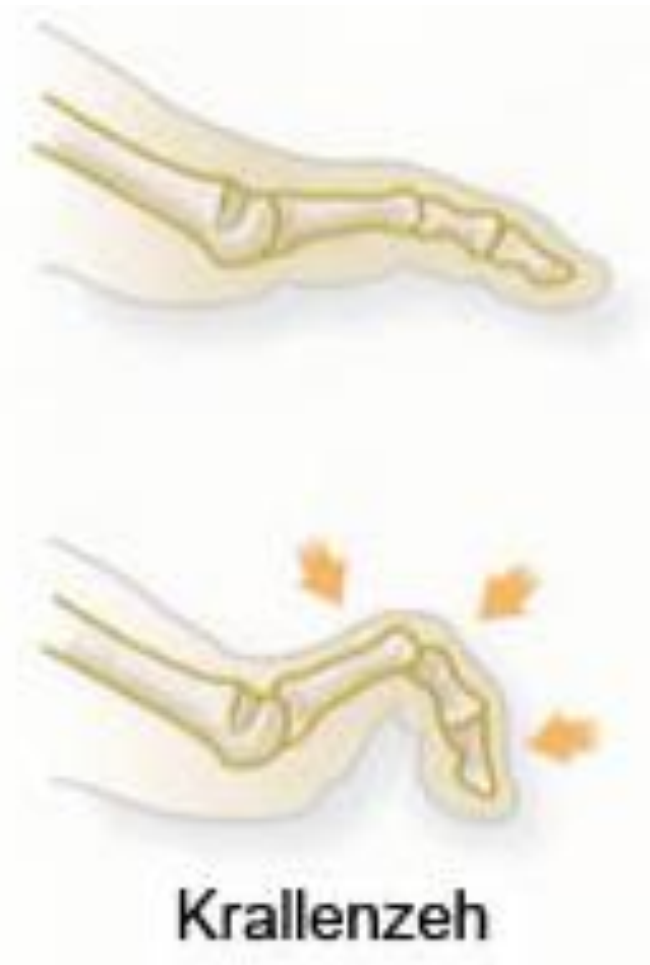
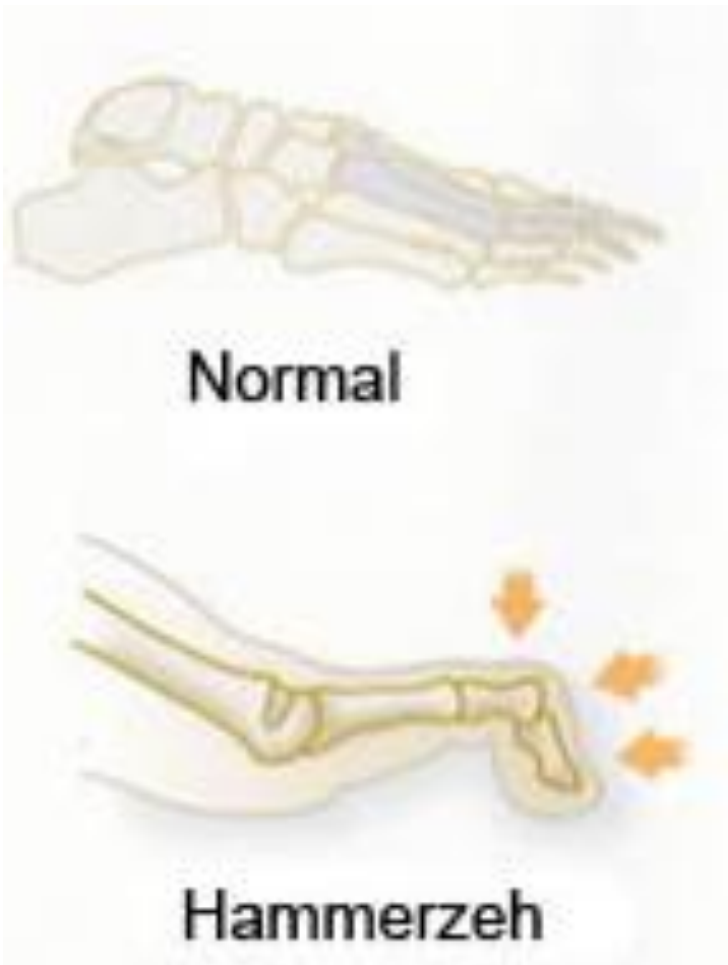1a. Kallusbildung.

1b. Subkutane Blutung.

1c. Ulkusbildung.

1d. Tiefer Wundinfekt und Osteomyelitis.

Arten der Deformierung



Belastung beim Hohlfuß

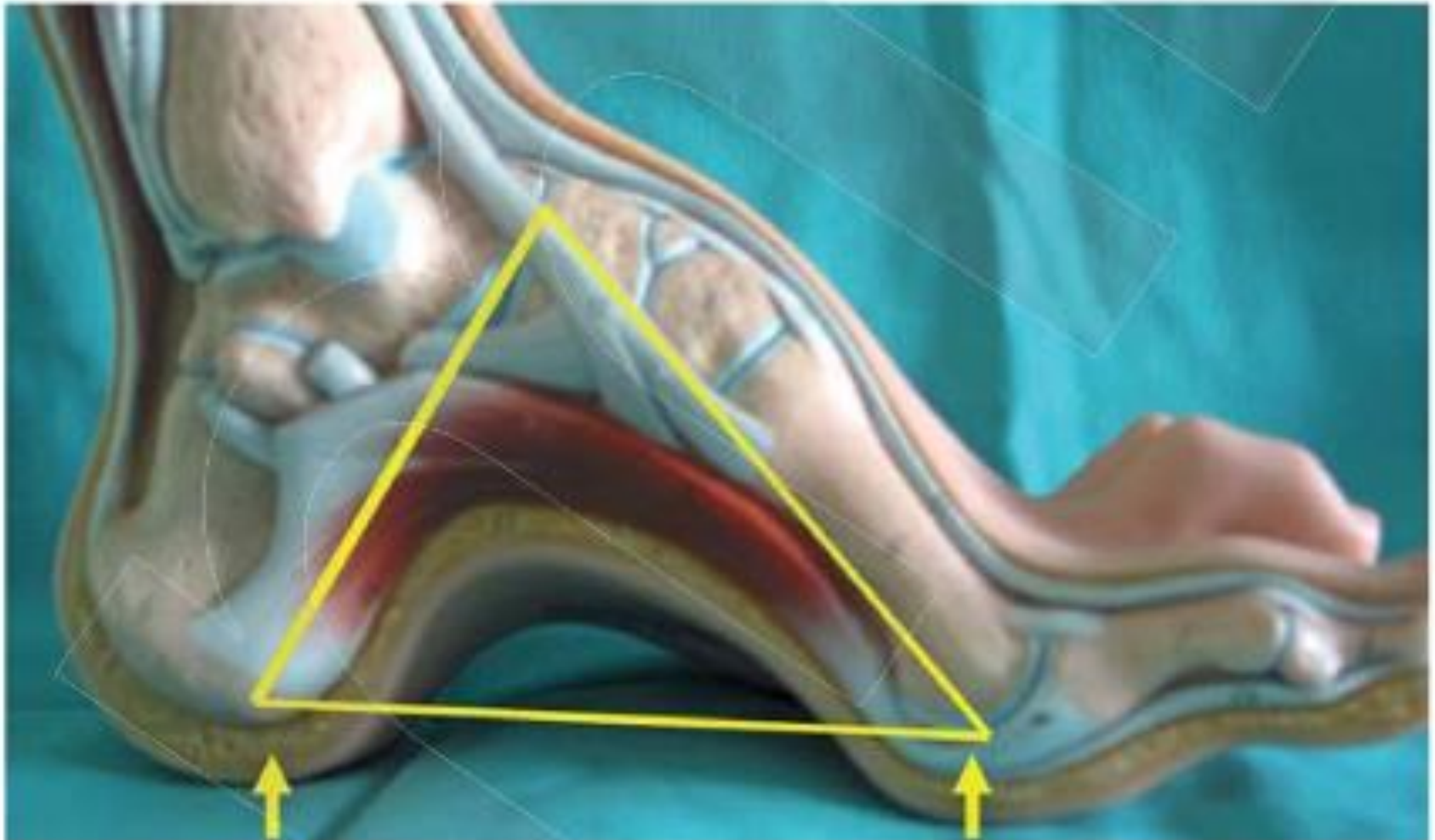


Foto: B. Felix, Bruderholz

Belastung beim CharcotFuß

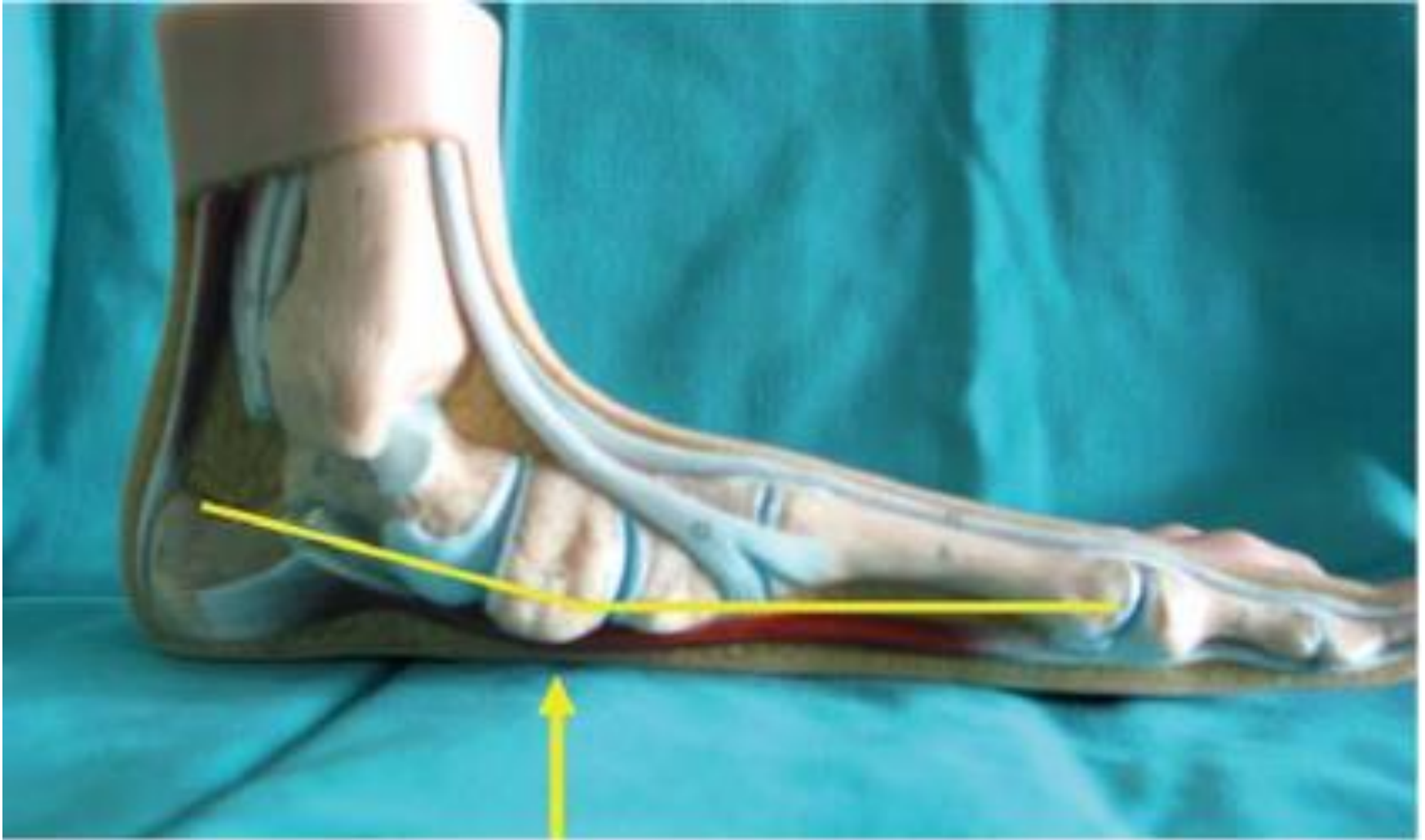

Foto: B. Felix, Bruderholz

Verkürzung der Achillessehne

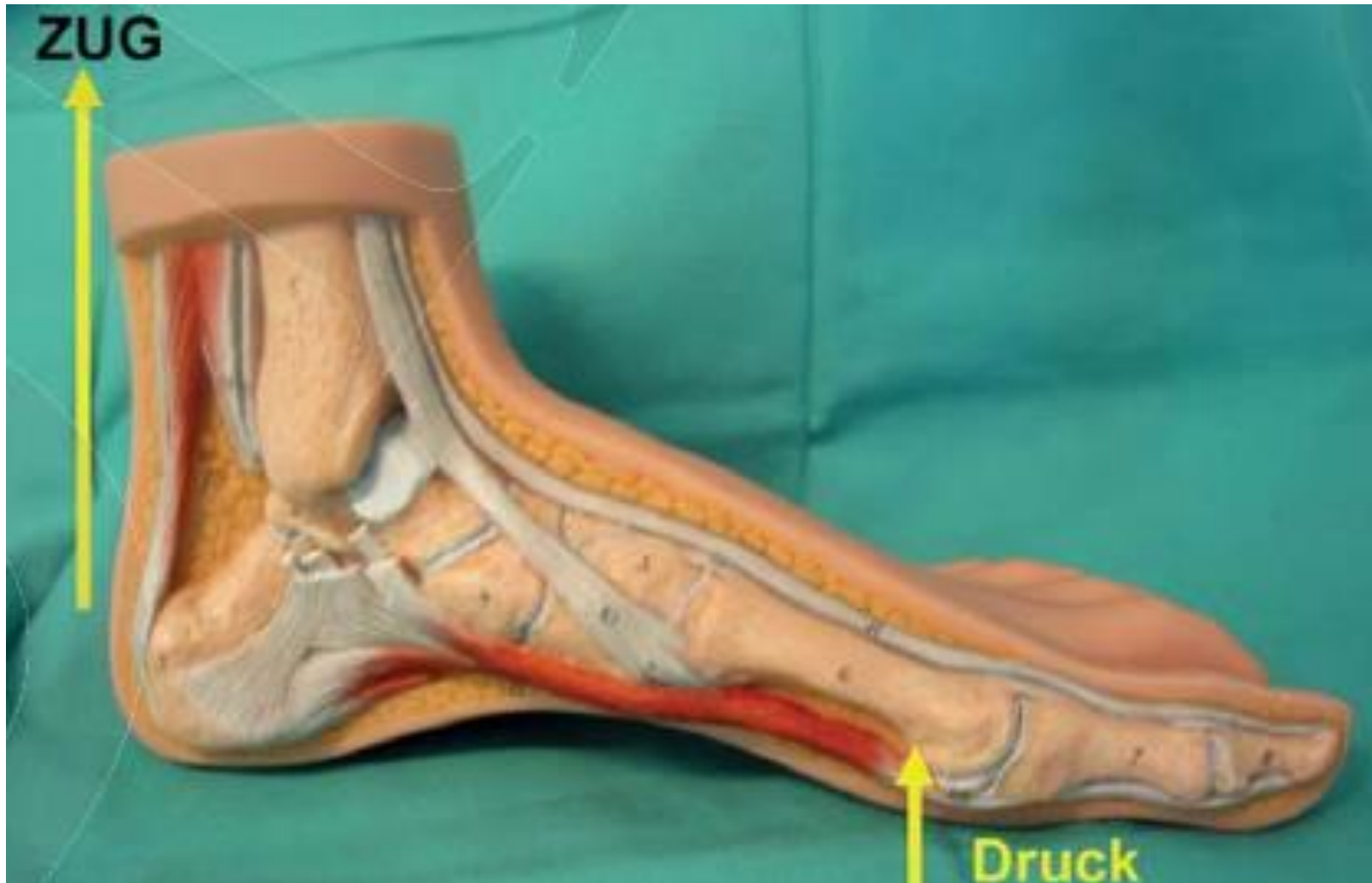
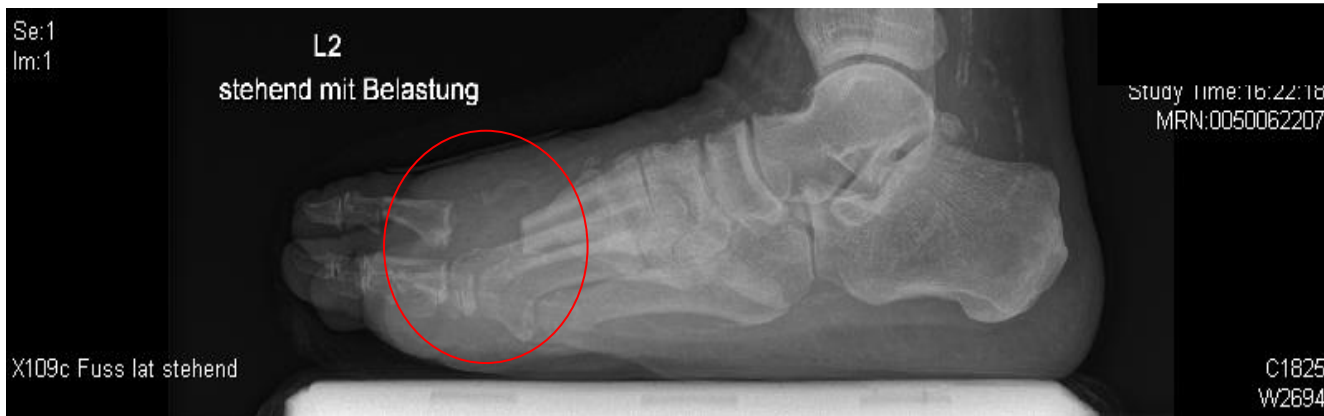

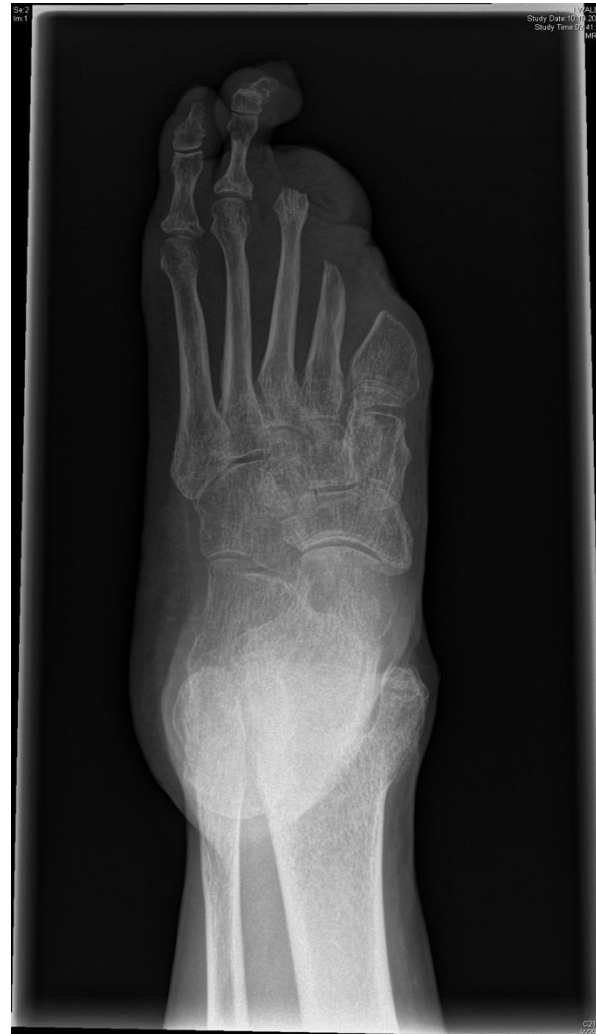Foto: B. Felix, Bruderholz

Röntgenbefund



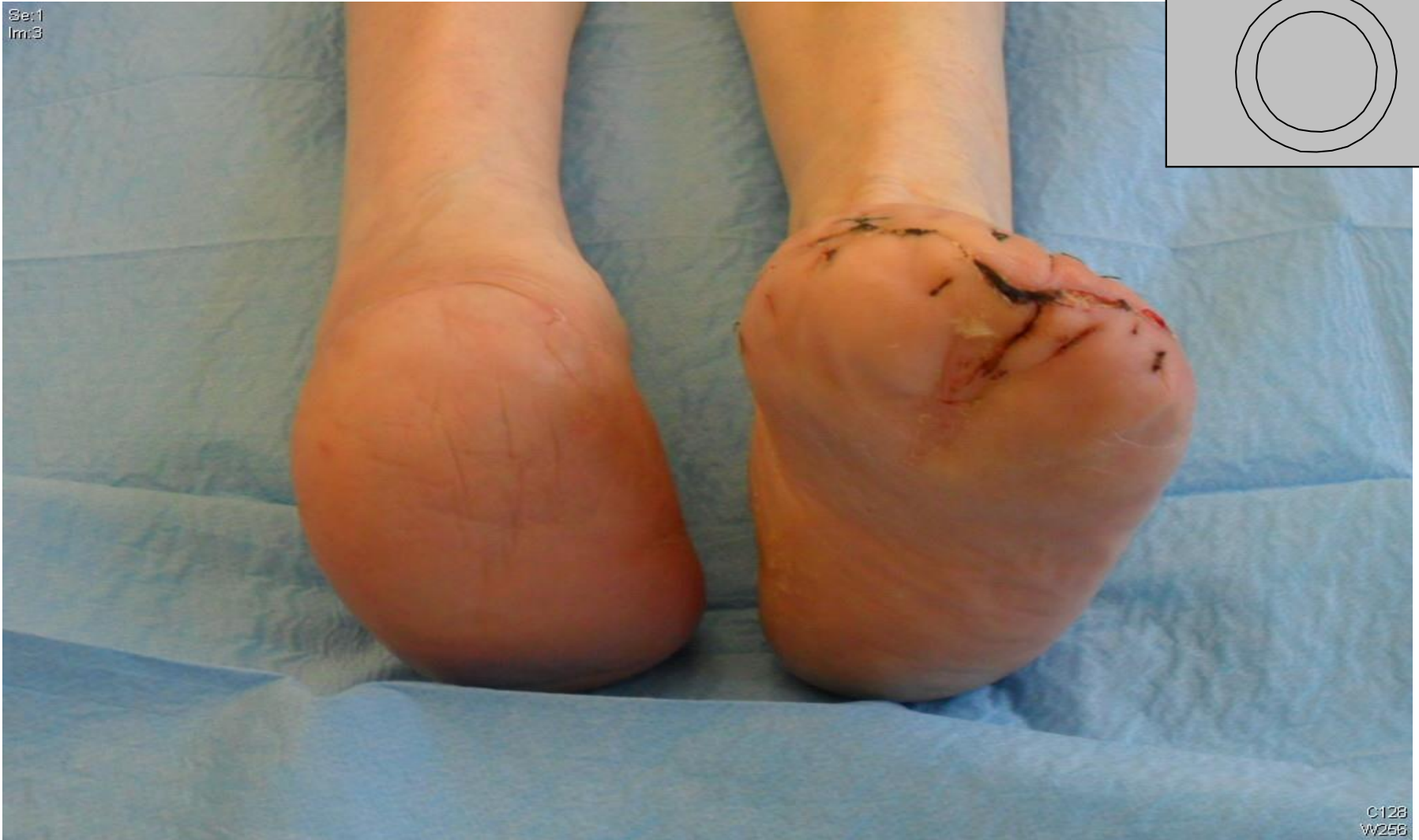Zustand nach innerer Amputation

DFS



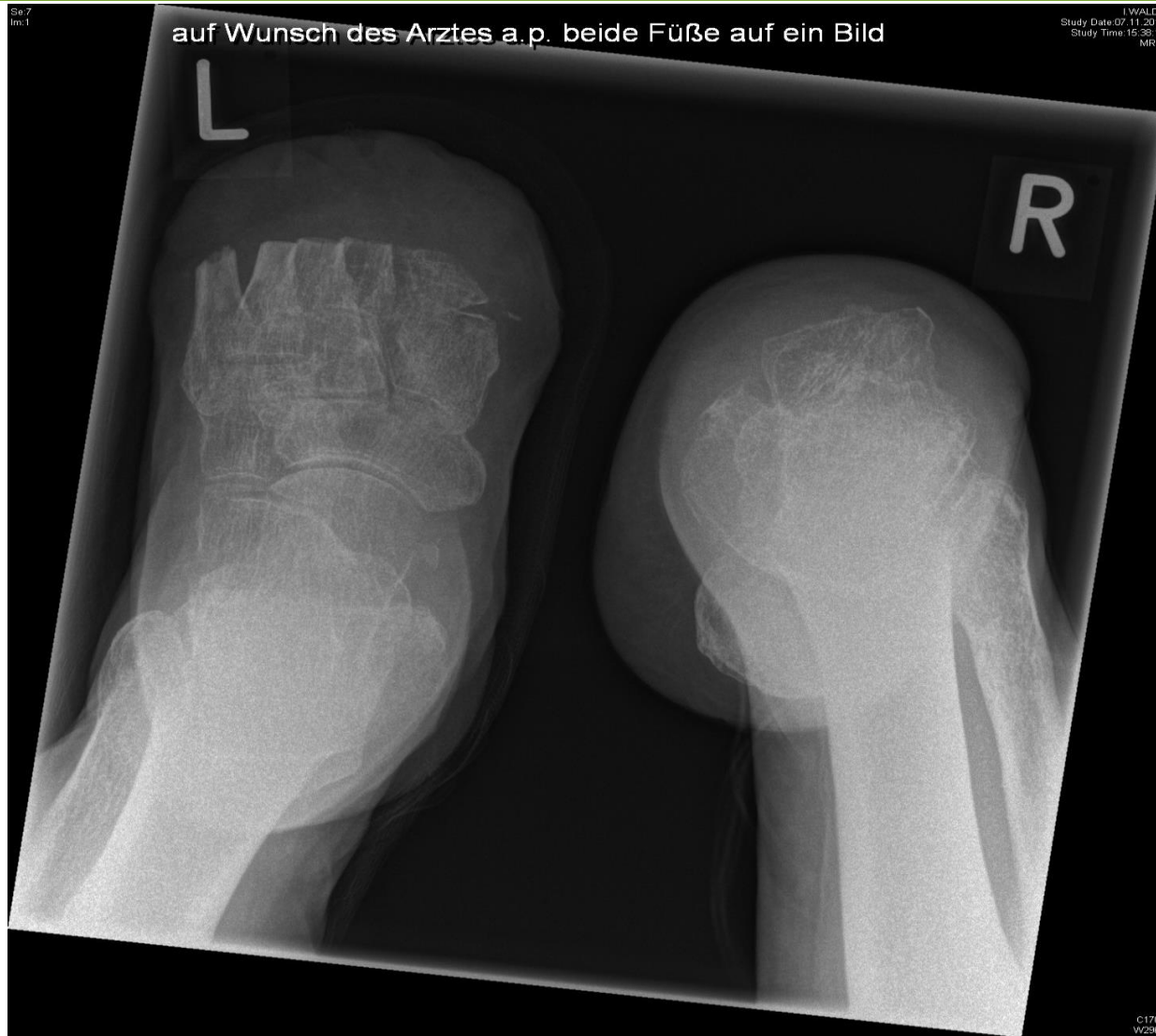DFS atypische Vorfußamputation bds.

Ser:1
Im:3



C:128
W:256

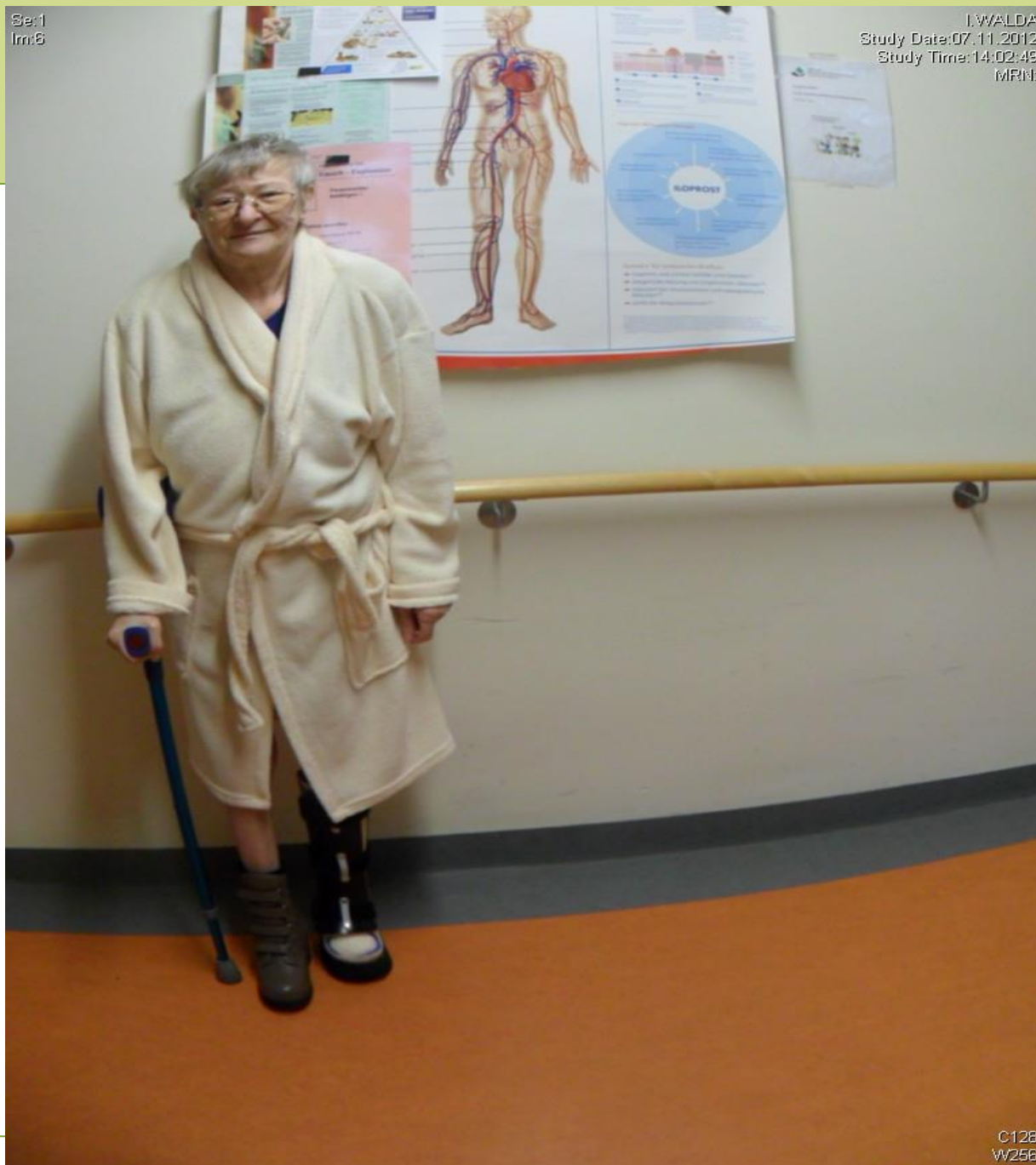DFS



DFS

Se:1
Im:8

I WALDA
Study Date:07.11.2012
Study Time:14:02:49
MRN:



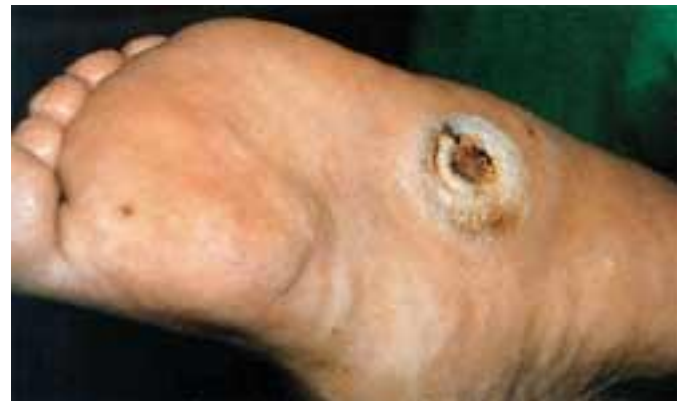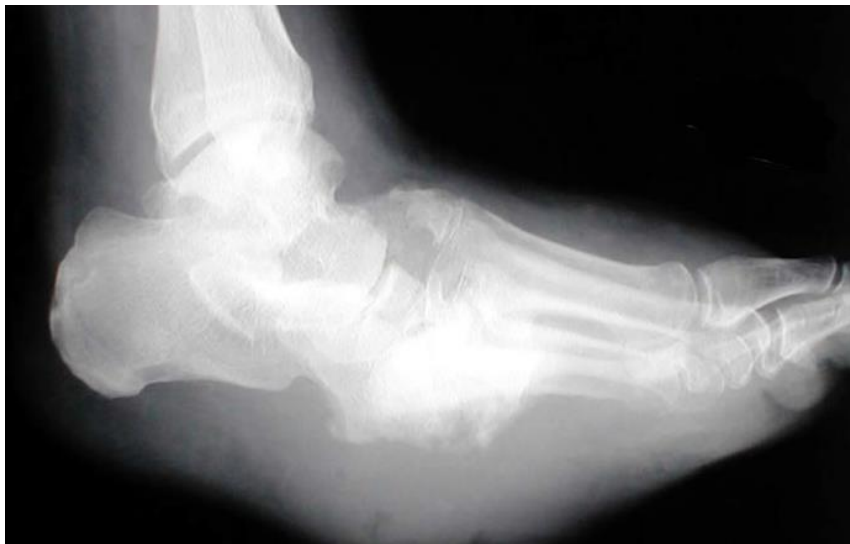C128
W256

20.04.2020

Sonderfall – Charcot-Fuß

- Definition:

- Der Charcot-Fuß ist eine spontane nichtinfektiöse Zerstörung einzelner oder multipler Knochen- und Gelenkstrukturen, wobei meist die Fußgelenke, besonders im Bereich des Mittelfußes, betroffen sind.

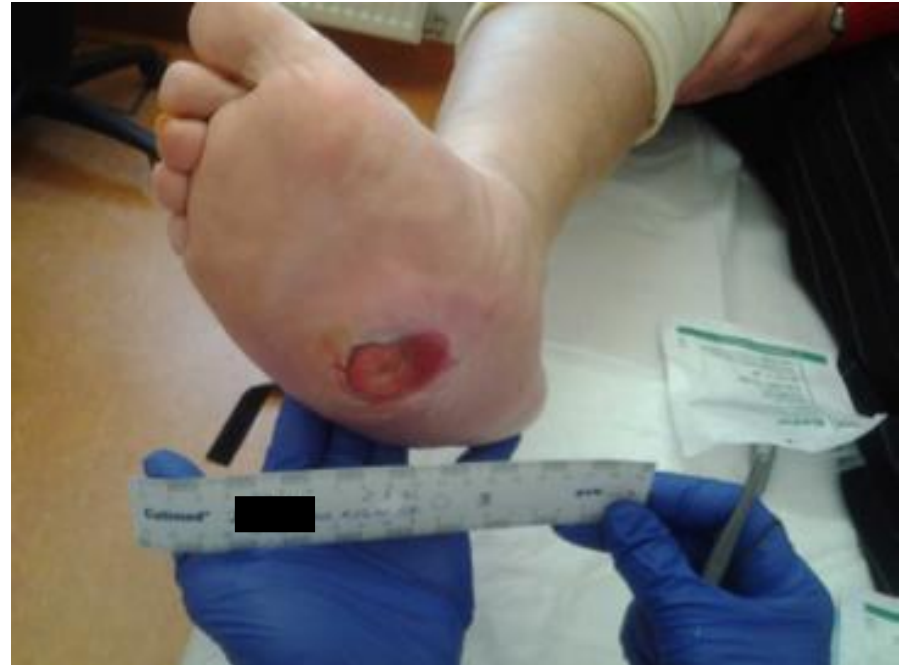
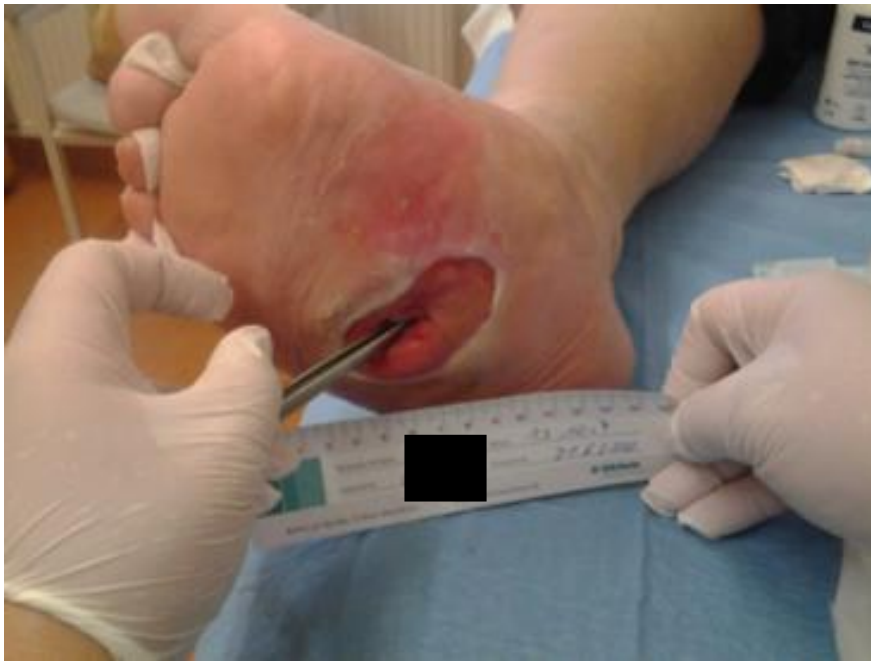


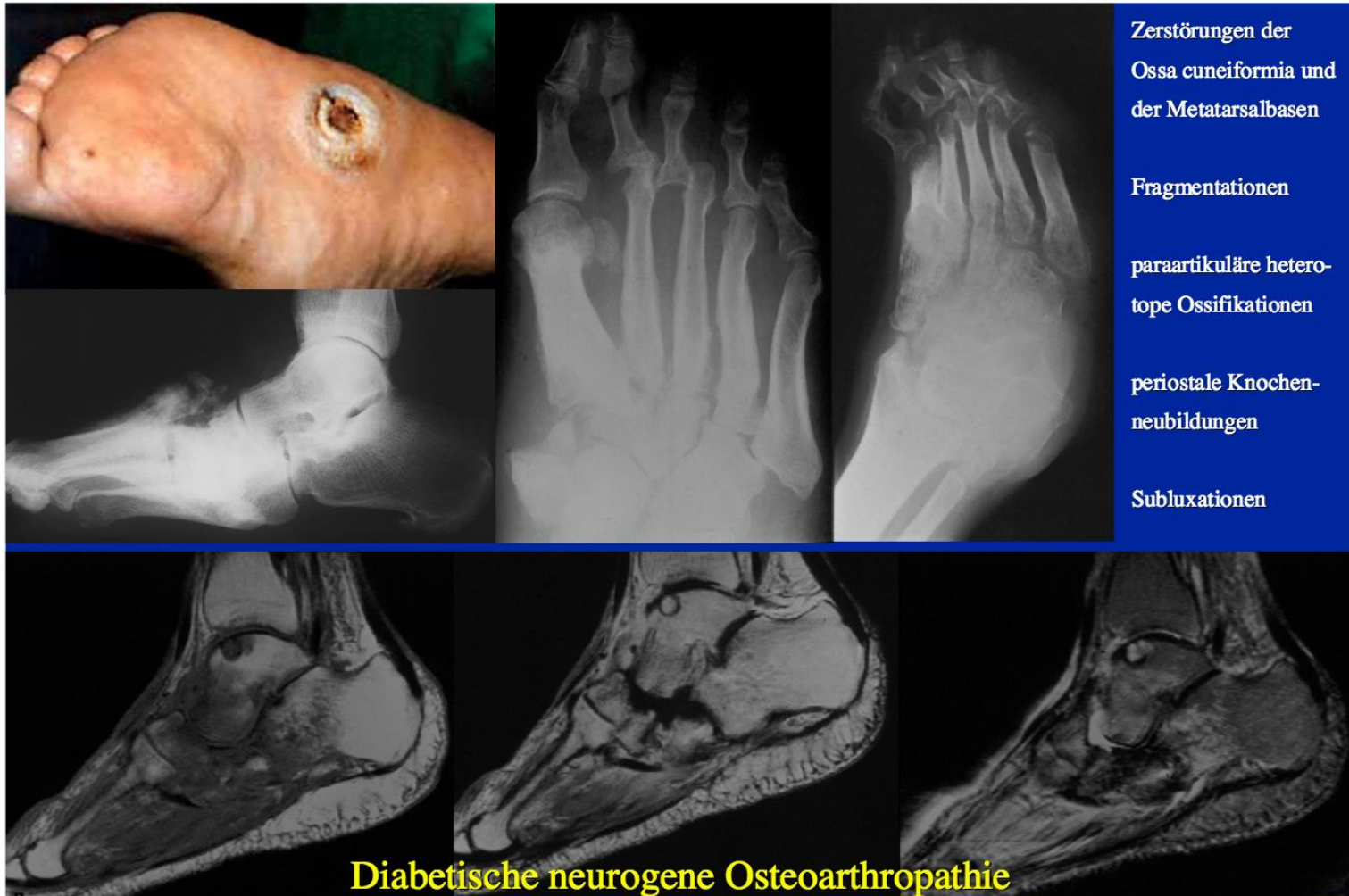Jean-Martin Charcot

- 1825 – 1893
- Französischer Neurologe

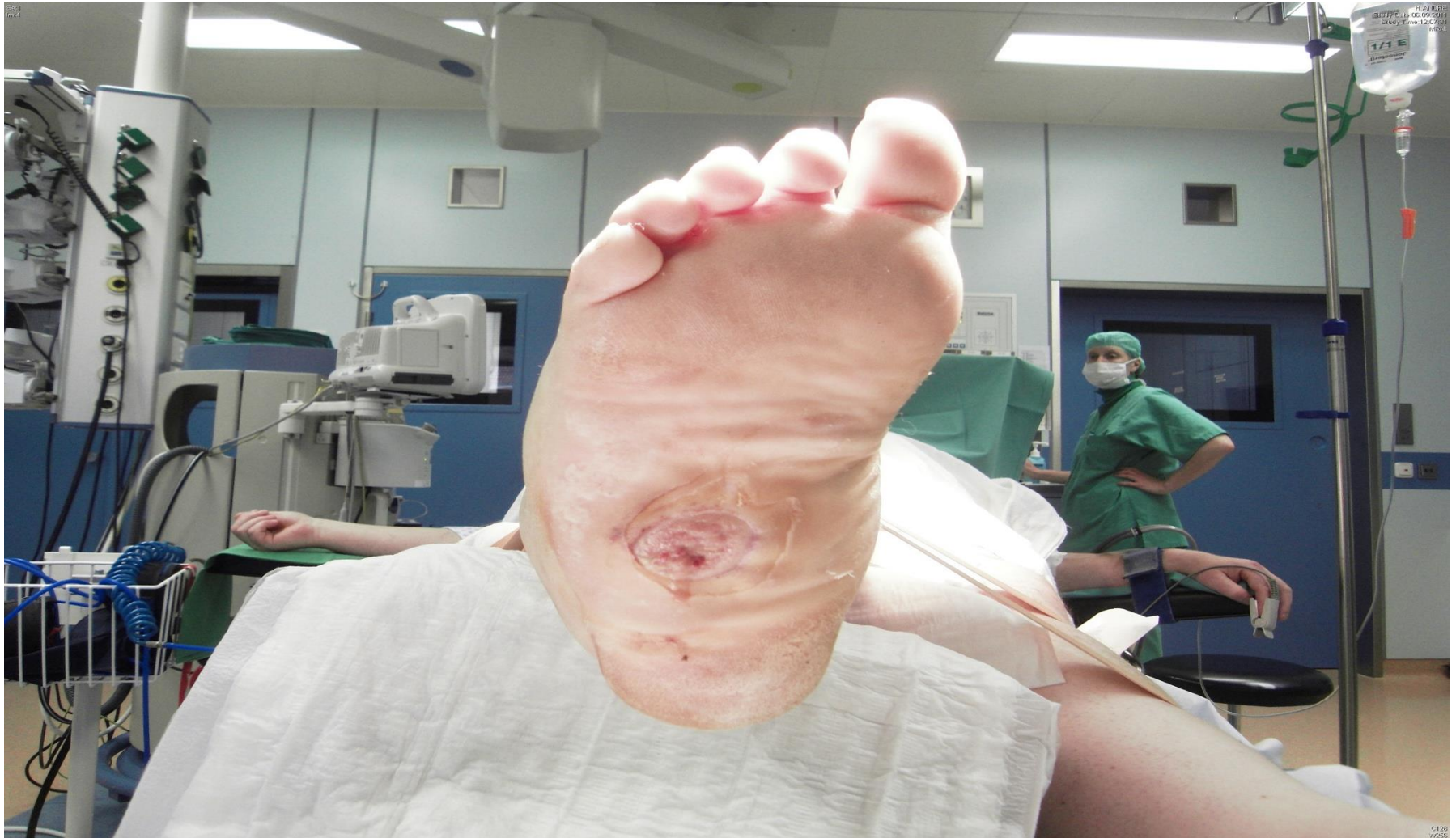Klinisches Beispiel Charcot-Fuß



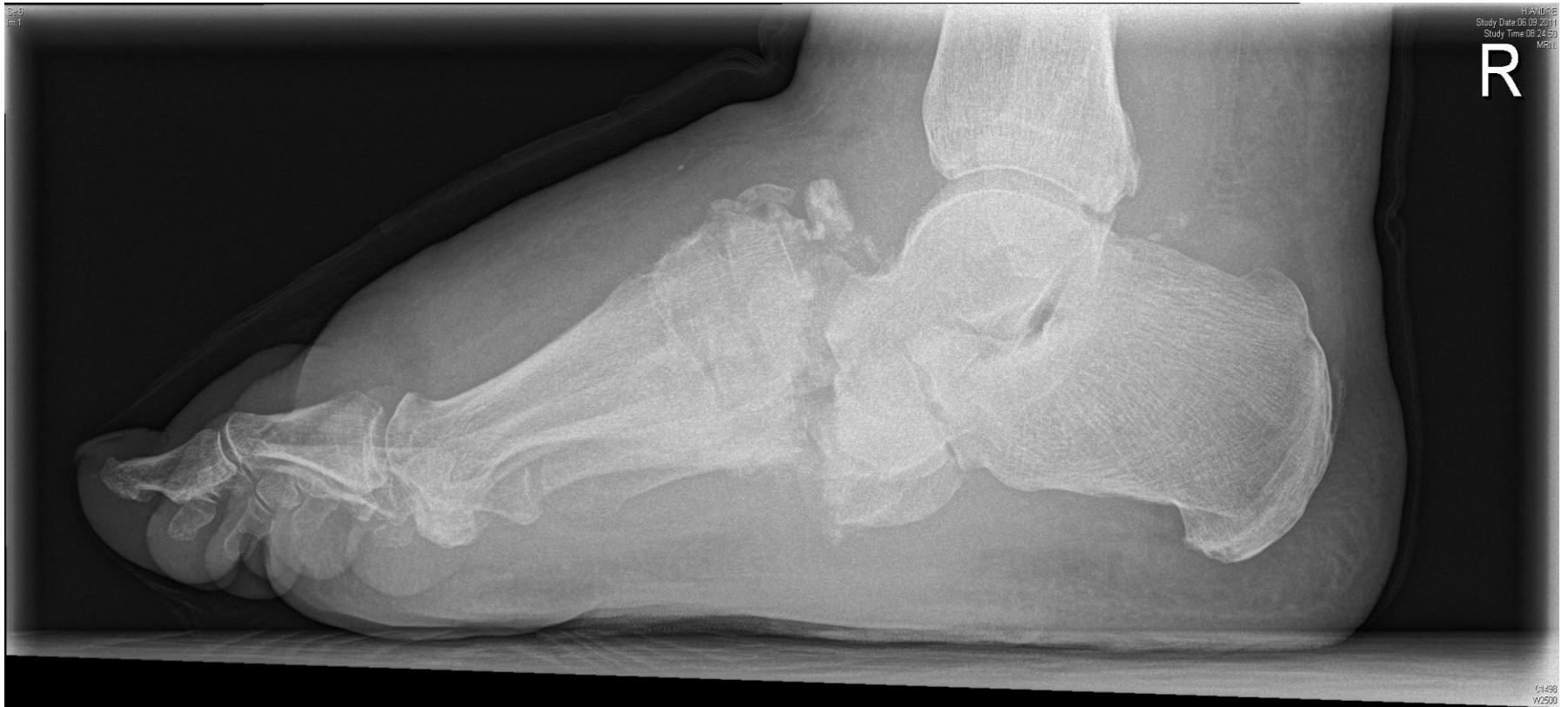Radiologie



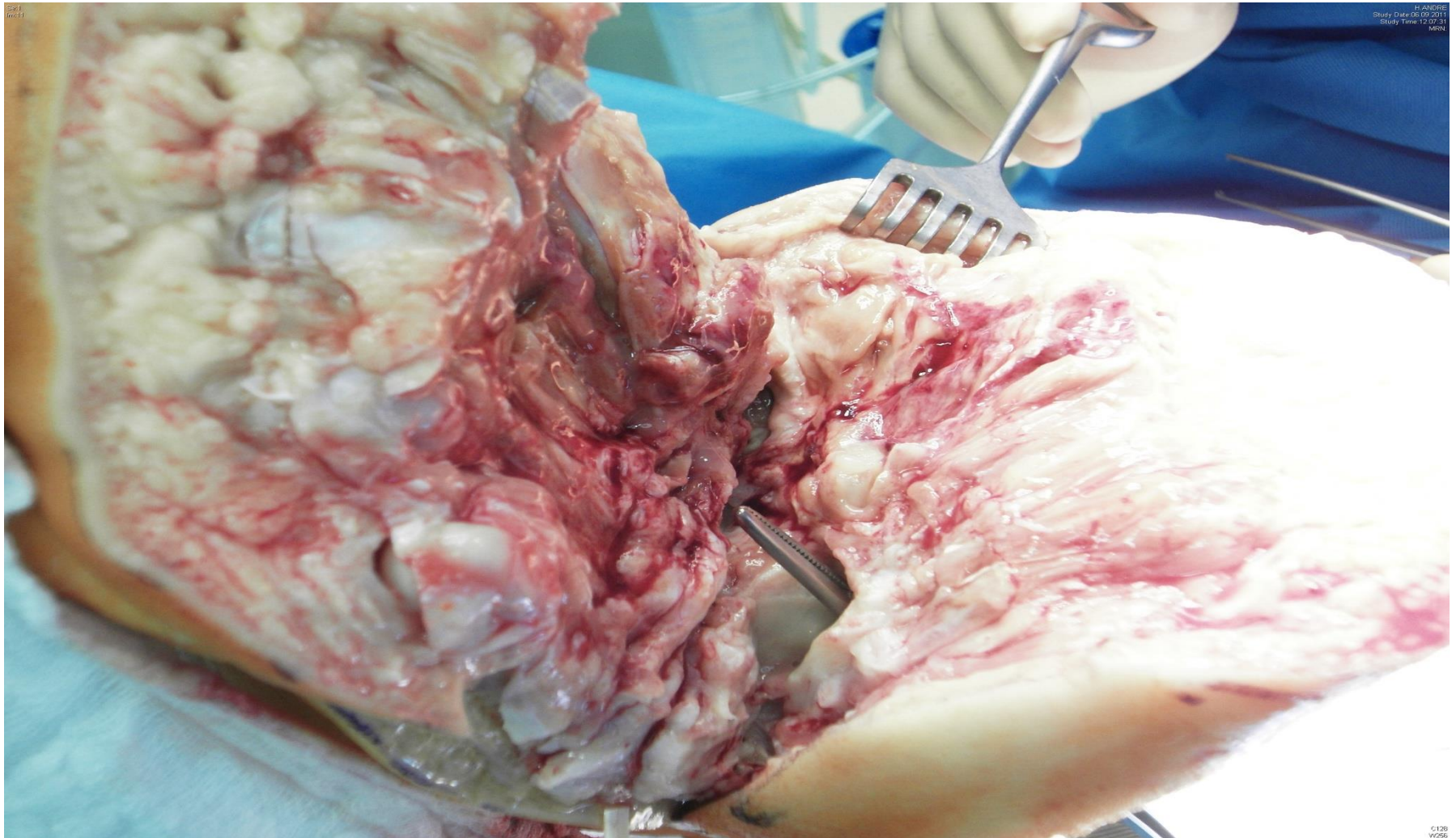
Beispiel für ein operatives Vorgehen



Charcot

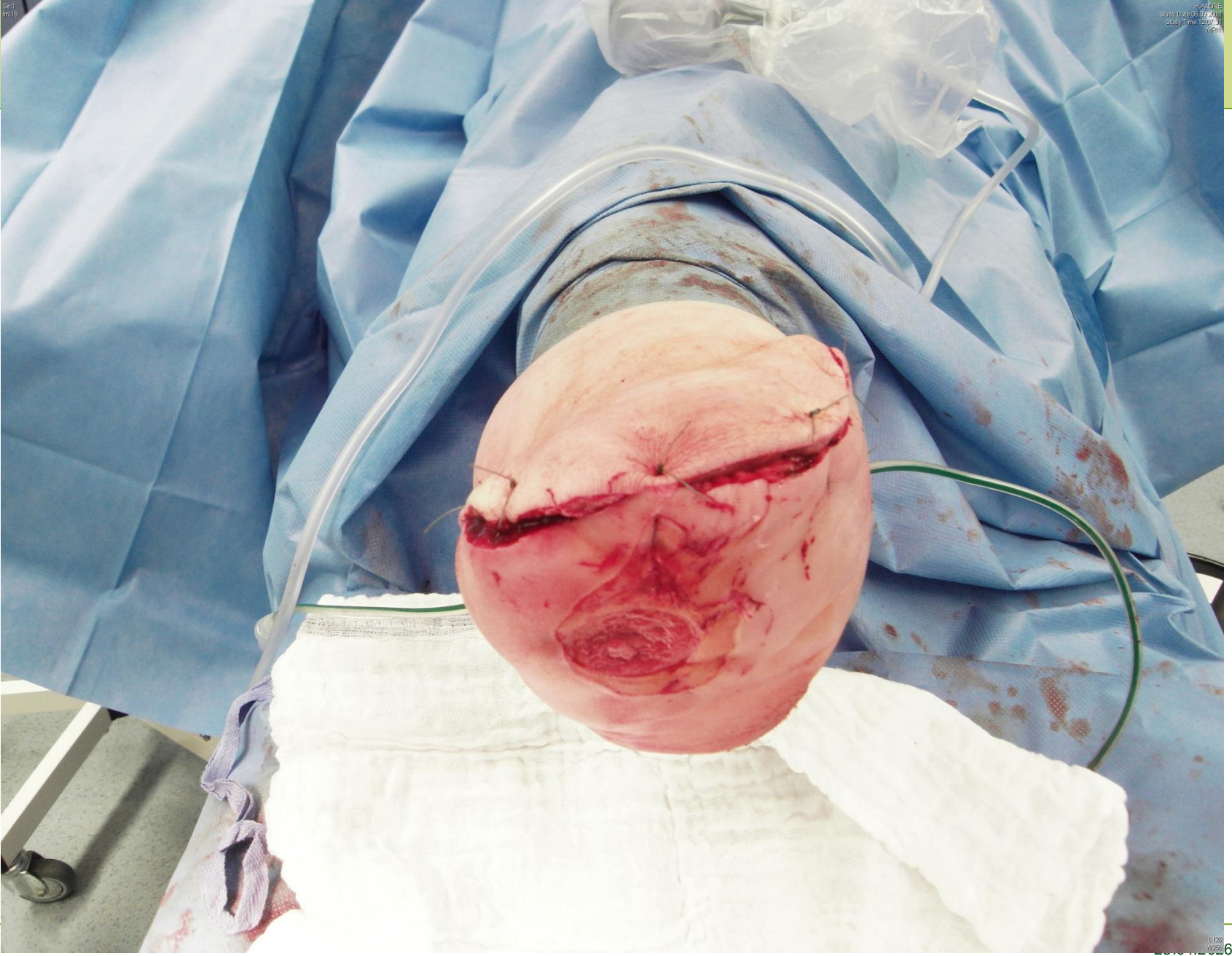


Charcot



SP1
m16

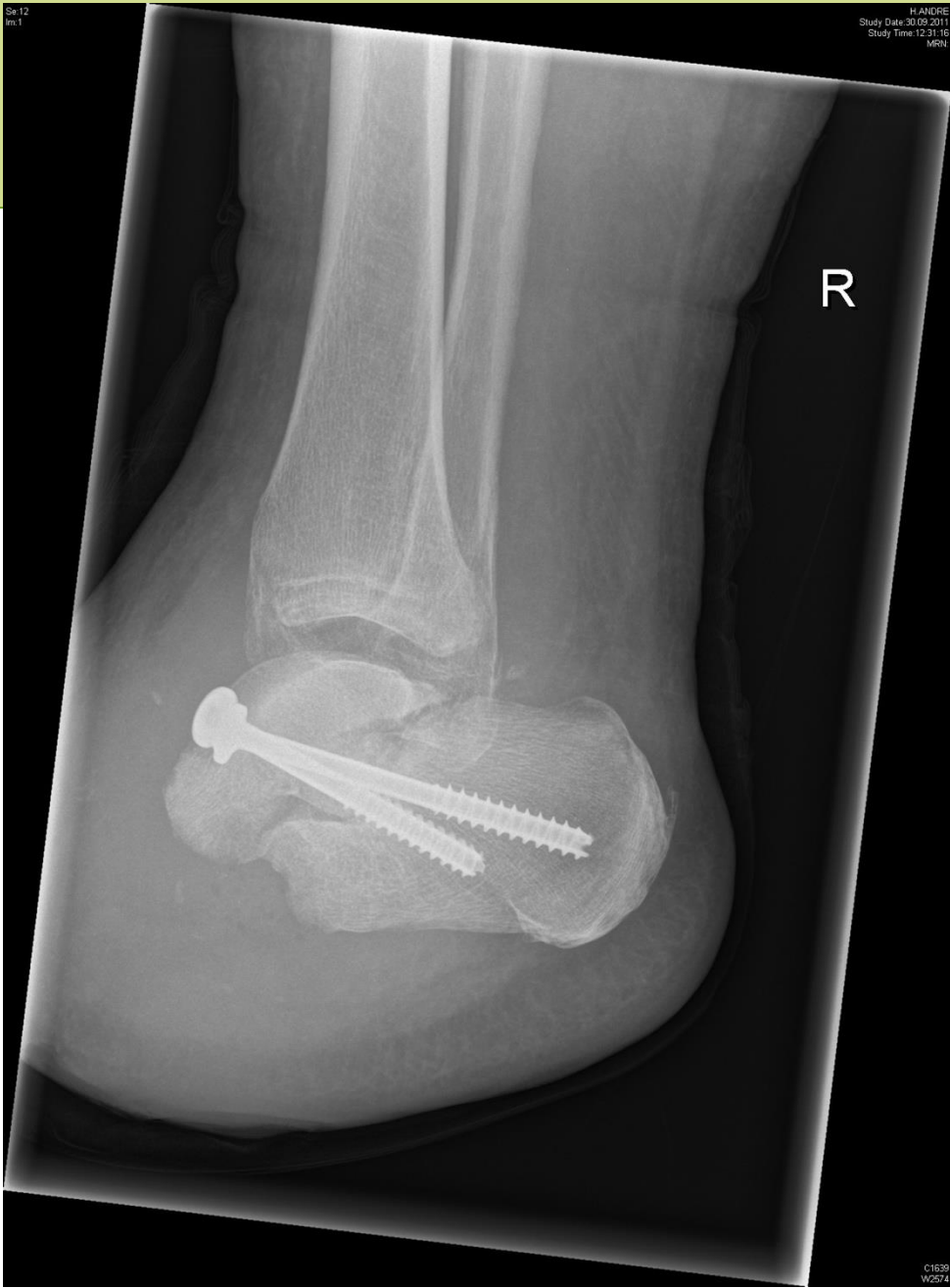HANDBE
Study Objectives
Study Time: 12:07:01
16/11/16

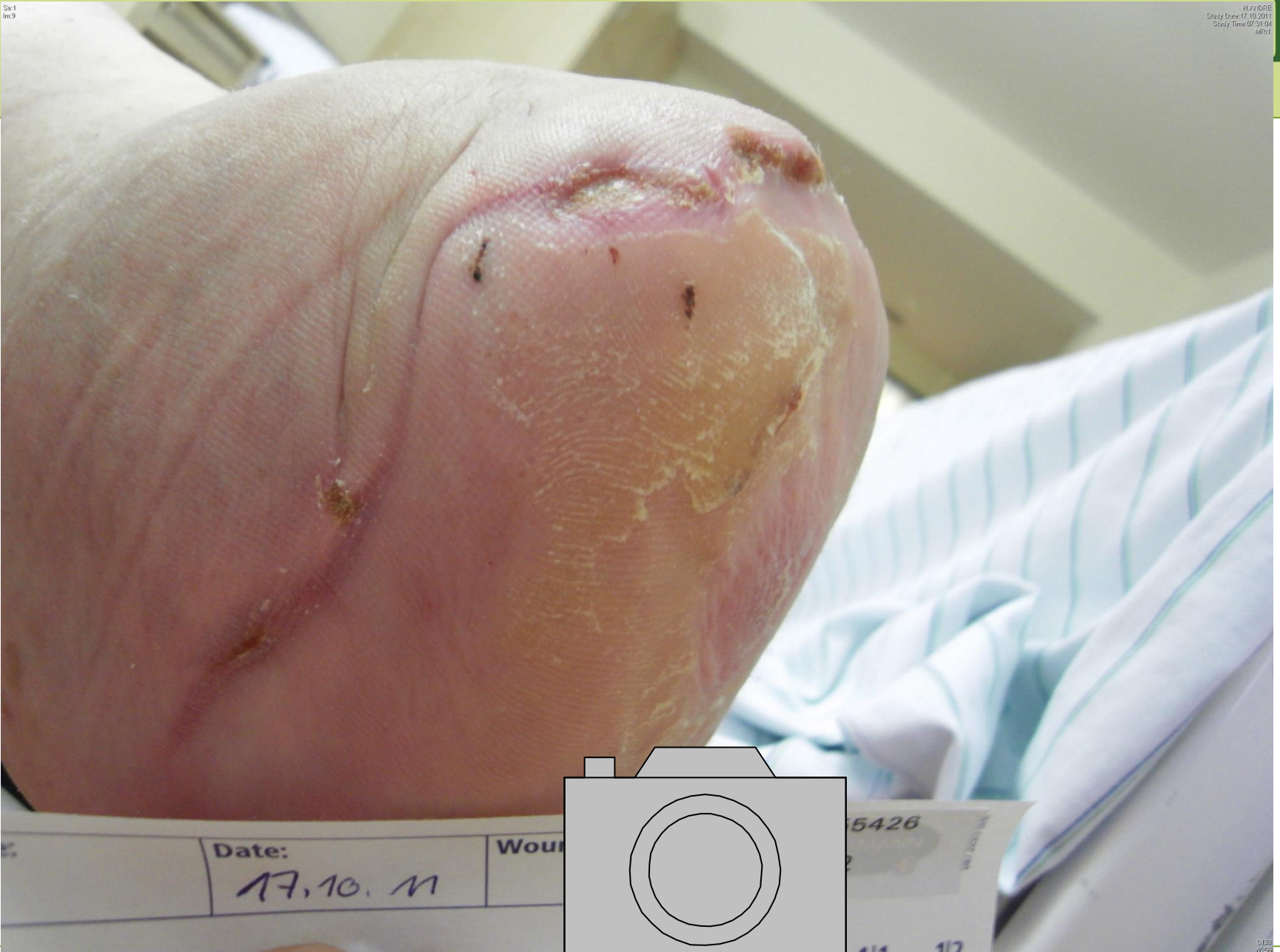

0128
0226

Se 12
Im: 1

H. ANDRE
Study Date: 30.09.2011
Study Time: 12:31:15
MRN:





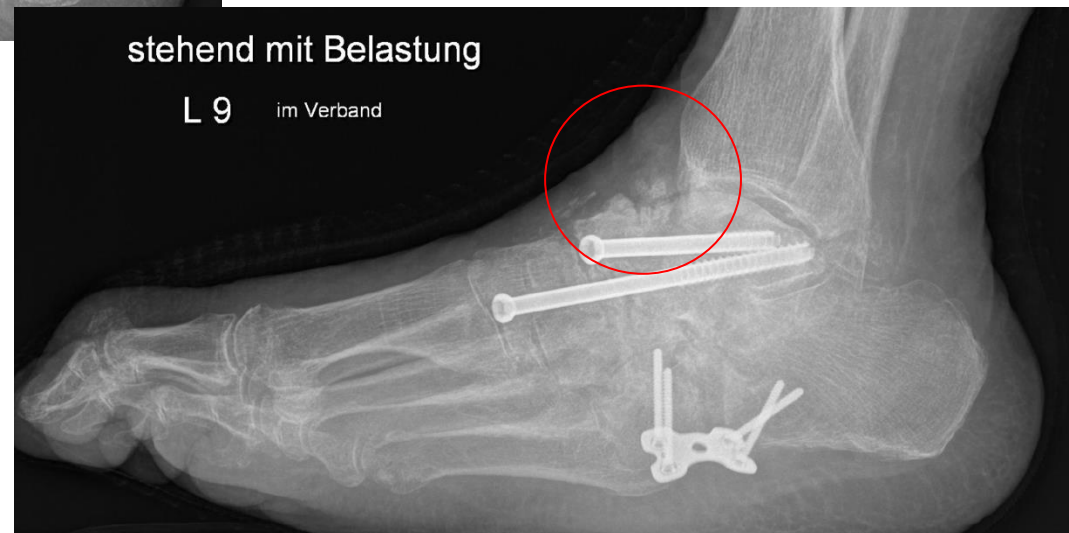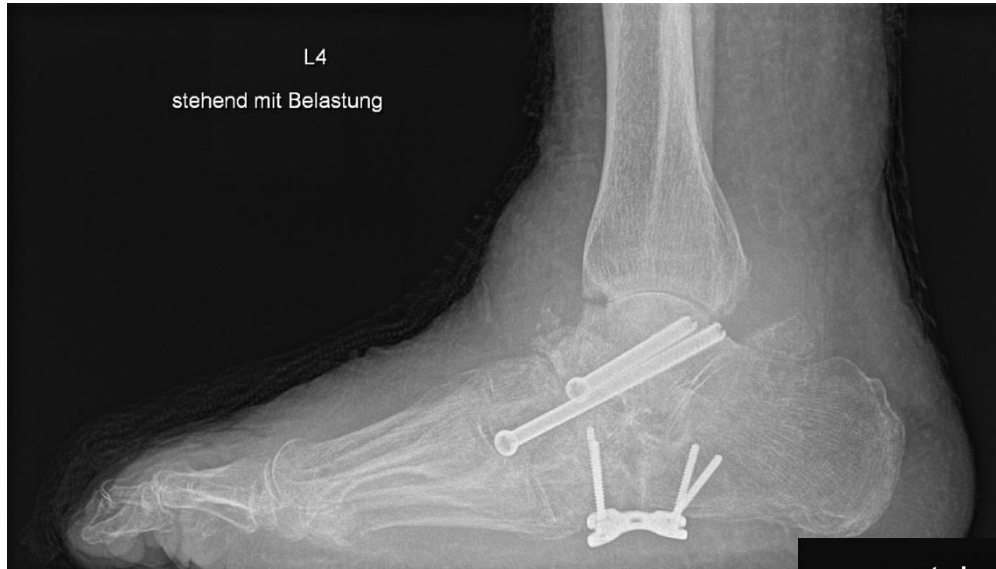Date:
17.10.11

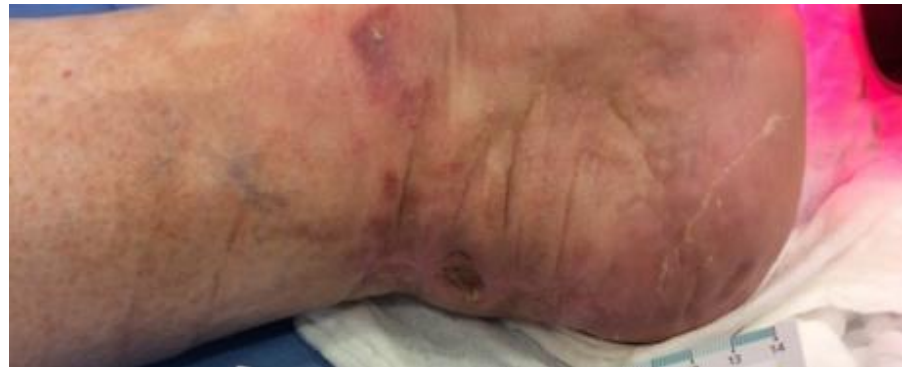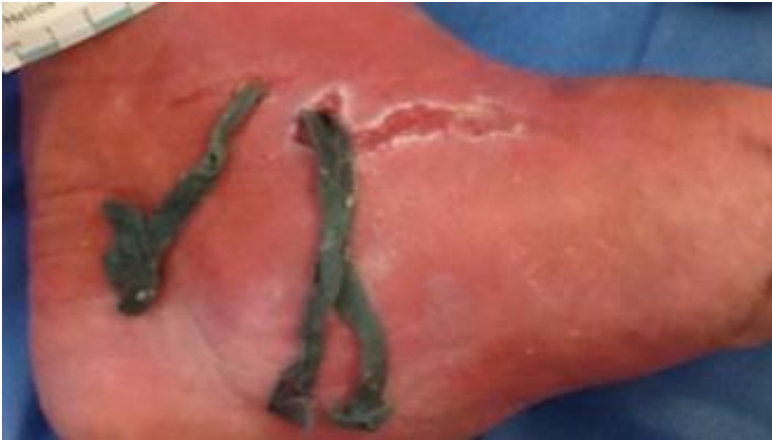Wound

5426

11 12

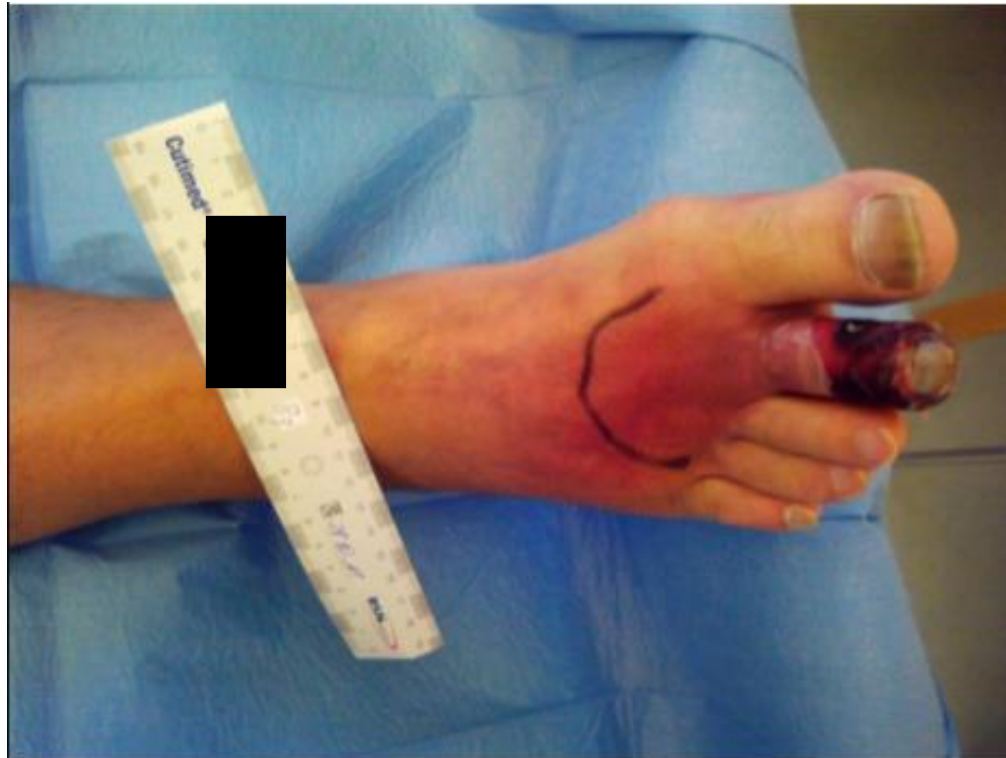0100
W001





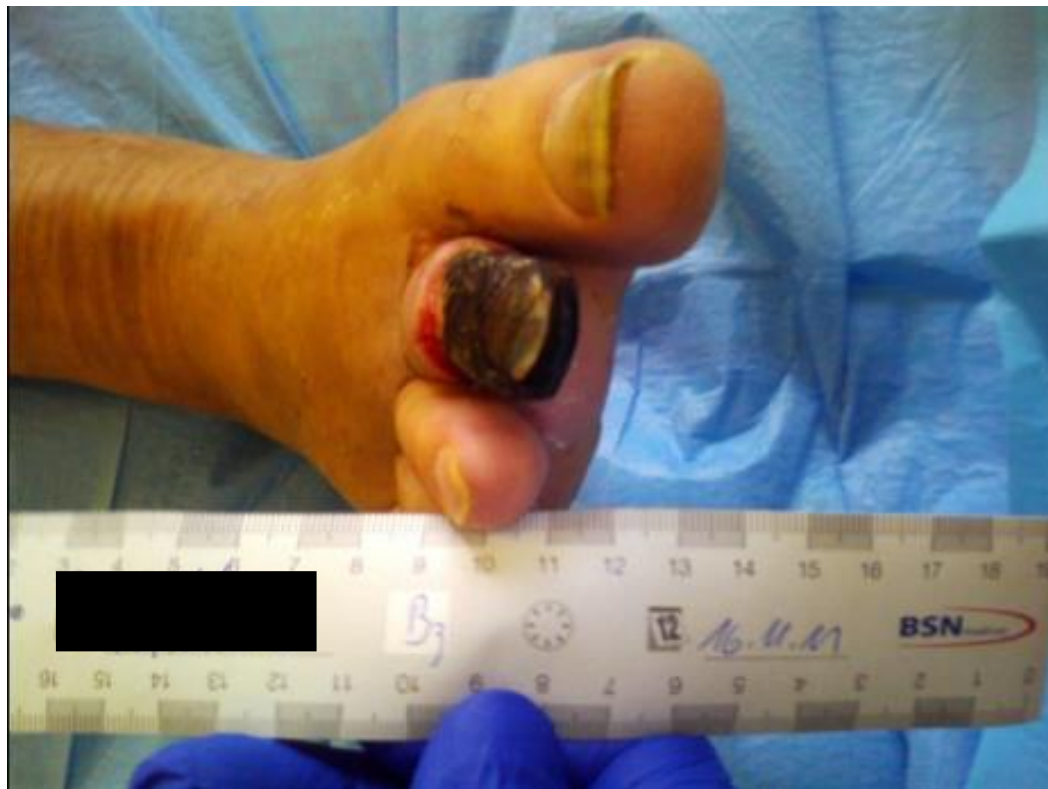Klinische Beispiele

- 57jähriger Patient
- Aufnahmebefund mit Wagner/ Armstrong D IV



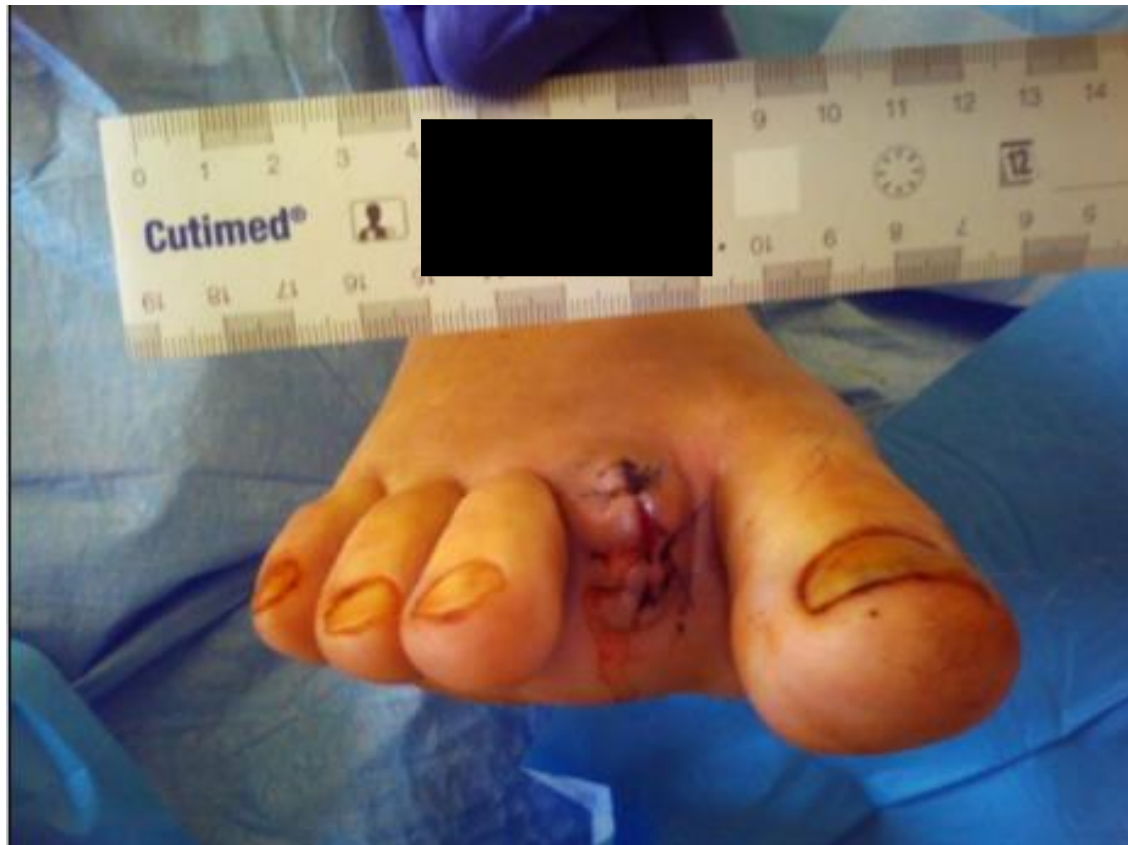Klinische Beispiele

- Nach 14 Tagen konservativer Therapie, Druckentlastung, “mehrzeitigem operativen Vorgehen – offene Amputation”



Klinische Beispiele

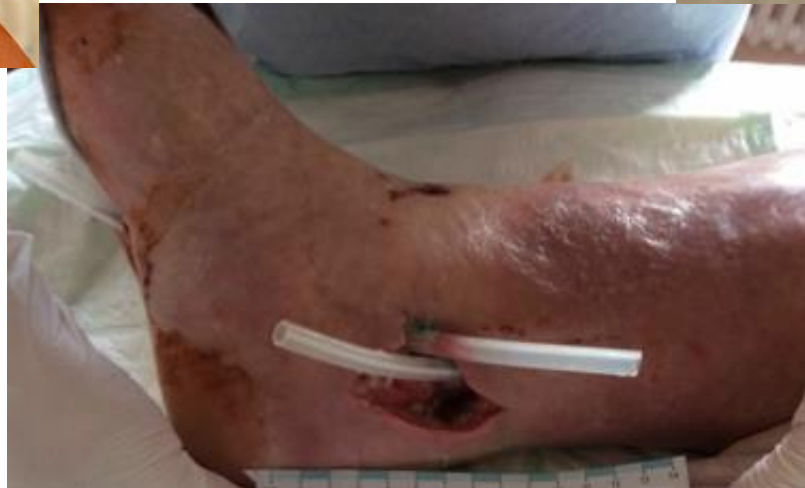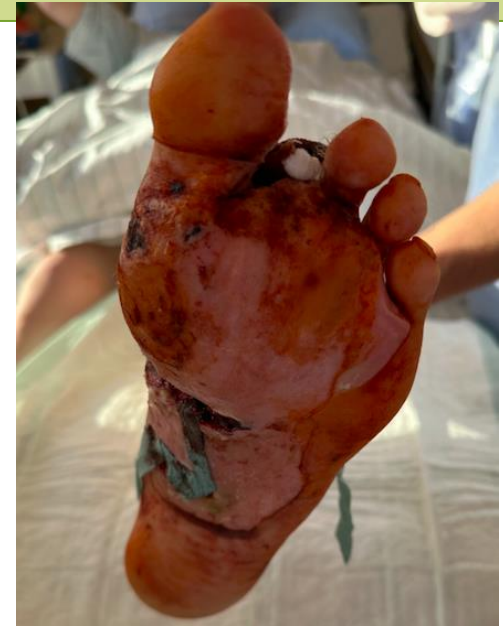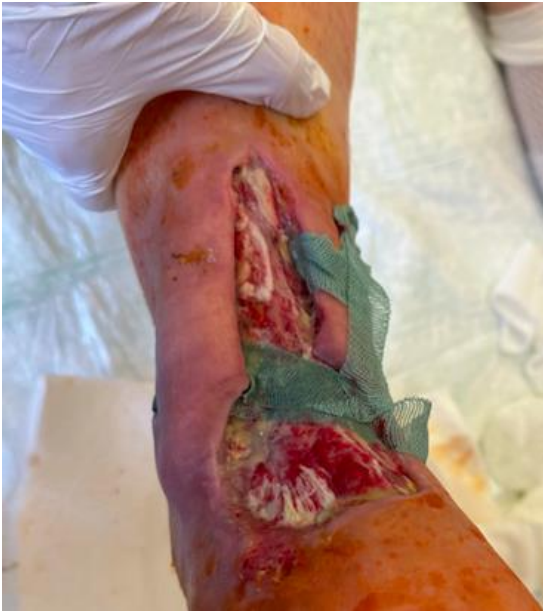- Minoramputation



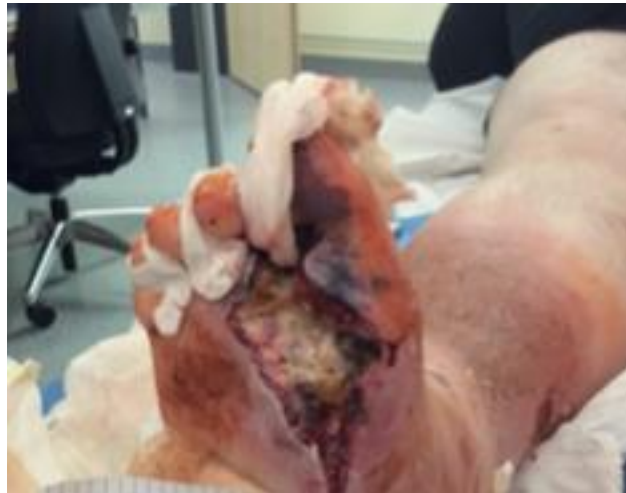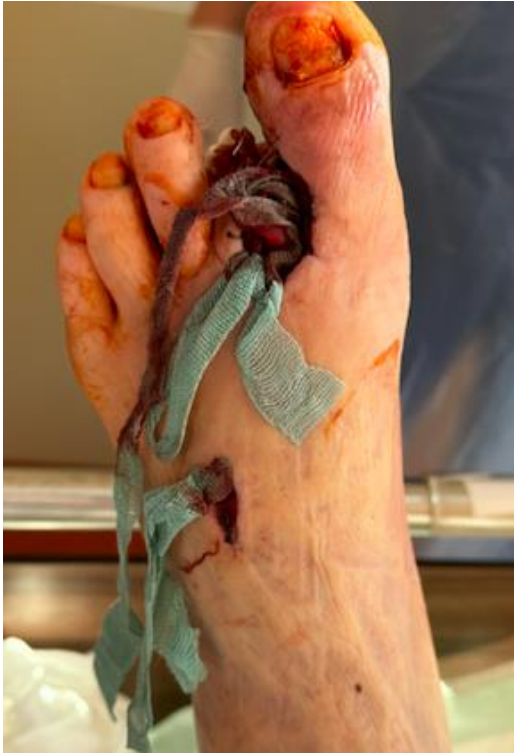Grundprinzipien der Chirurgie am diabetischen Fuß

- Incision von dorsal (Fußsohle schonen)
- 2/3 Resektion der Mittelfußknochen
- Vermeidung neuer Kanten bei Resektionen
- Entfernung von Nekrosen
- AB-Einnahme über längeren Zeitraum (3 Monate)
- Drainage für 1-2 Tage mit Vermeidung von Hämatomen
- Intracutane Hautnaht
- Intensive Nachsorge

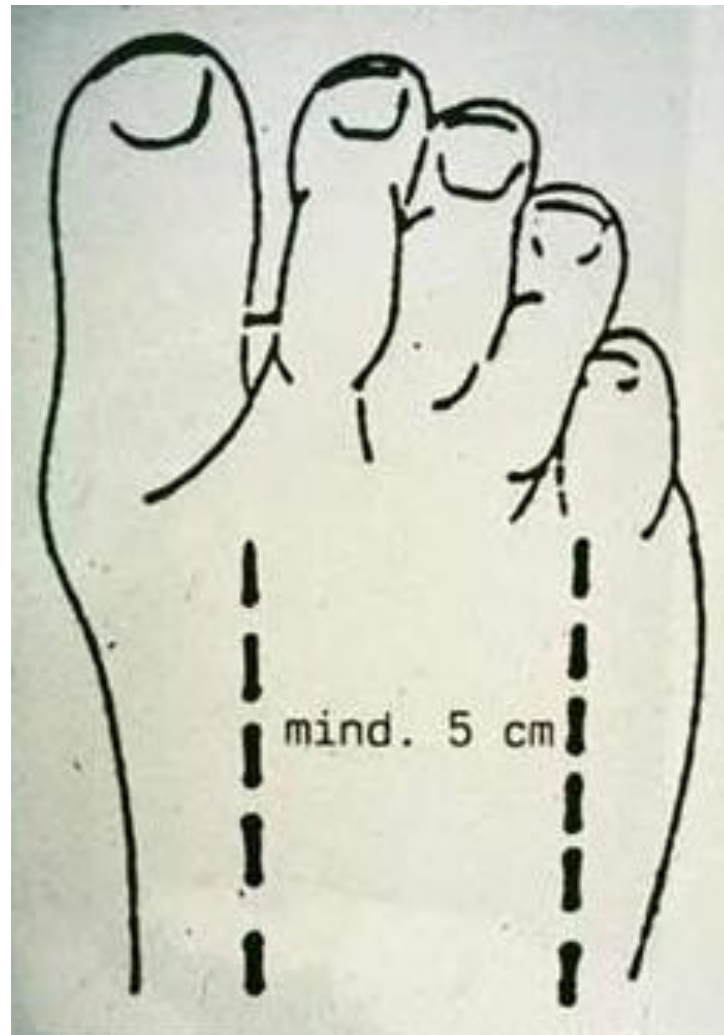
Konsequente Entlastung



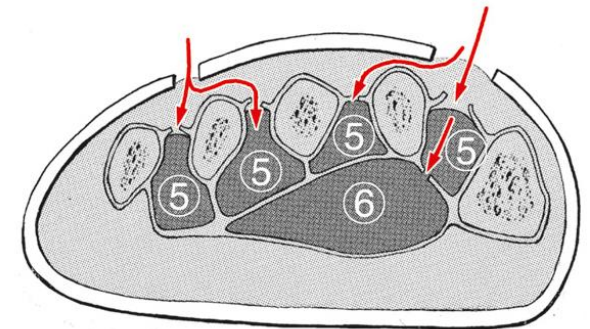
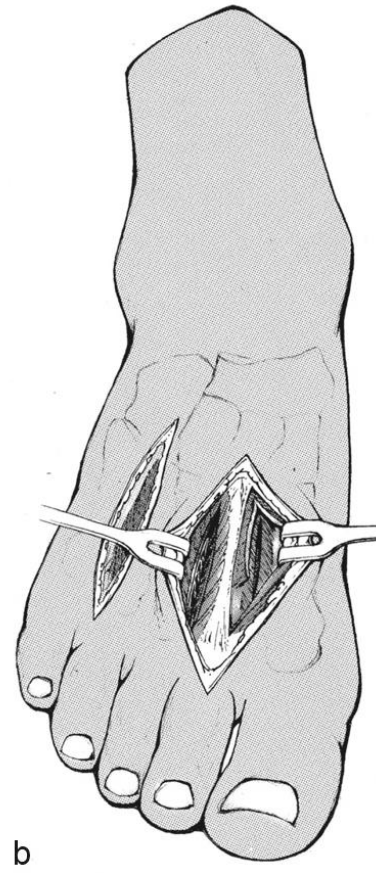
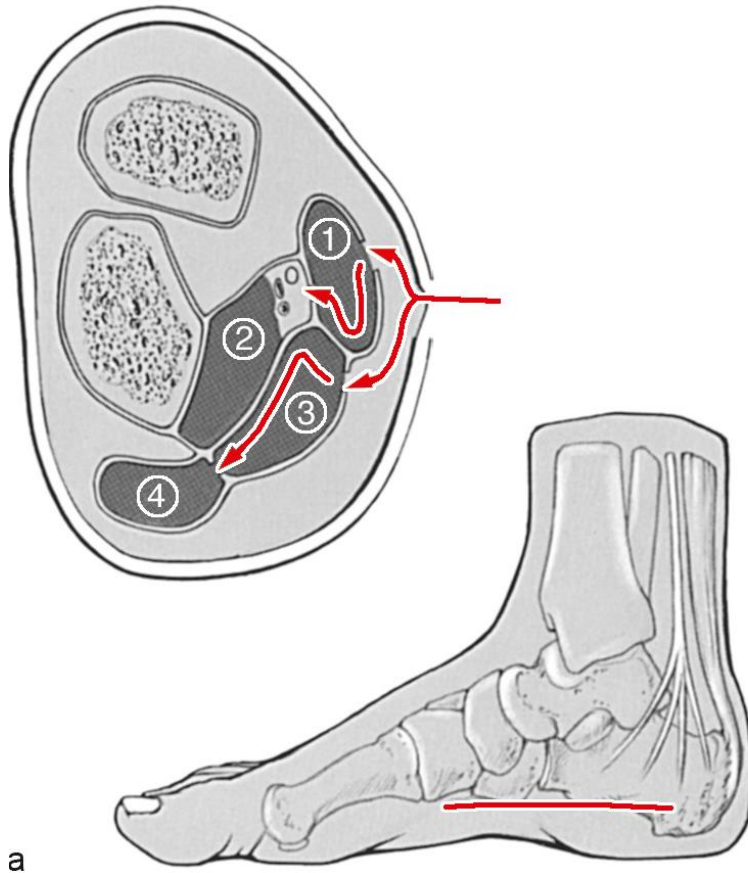
Konsequente Entlastung



Beachtung der Schnitfführung



Chirurgischen Zugänge wenn mgl. von dorsal



Einsatz eines Antibiotikums

Ja / Nein ????

Dauer der Antibiose und Strategie nach Diener

Infektionstyp	Strategie	Therapiedauer
Nicht infiziertes Ulcus	Ambulant oral	Keine Antibiose
Milde HWGI	Ambulant Initial parenteral	1 - 2 Wochen
Moderate / schwere HWGI	Stationär Parenteral / oral	2 - 4 Wochen
Ostitis nach Amputation	Stationär Parenteral / oral	2 – 5 (-14) Tage
Ostitis ohne Amputation	Stationär Parenteral / oral	3-6 Monate? 4-6 Wochen?

Lipsky et al. Diabetes Metab Res Rev 2012; 28(Suppl 1): 163–178

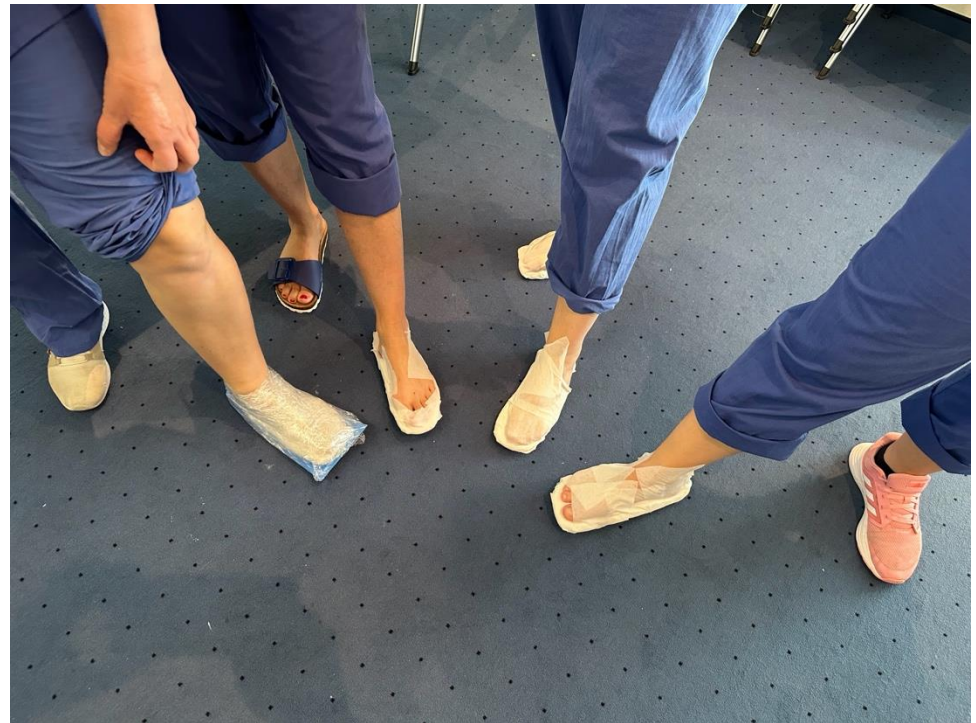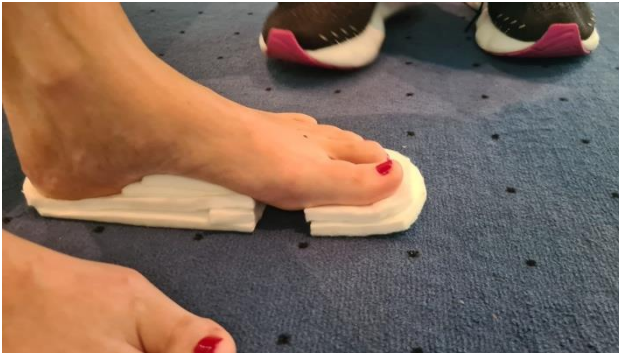Weiteres Vorgehen

- „Kalkulierte AB-Therapie“ und ggf. Anpassung an MibiBefund ggf. auch im Langzeitverlauf (3 Monate)
- Konsequente chir. Entlastung am Aufnahmetag
- ansonsten Kryotherapie, Ruhigstellung, Hautpflege
- Mindestens zweizeitiges chir. Vorgehen zur Vermeidung von Majoramputationen
- Bei Mobilisation sofortige Druckentlastung mittels FiFi* oder Maßanfertigung über Orthopädieschuhmacher

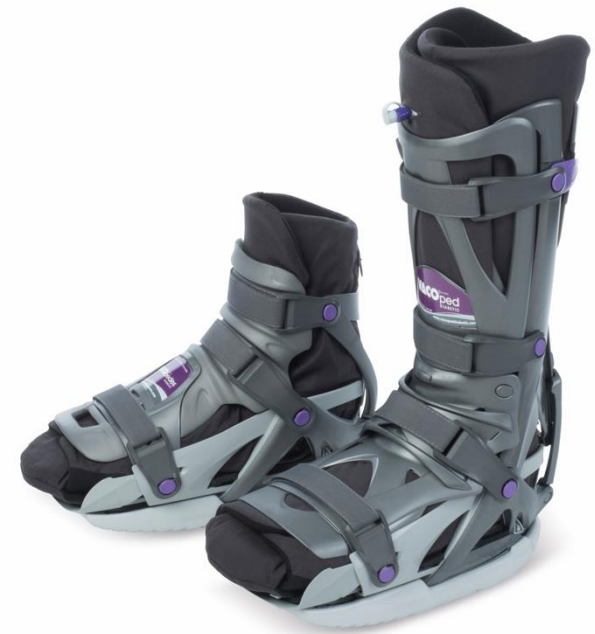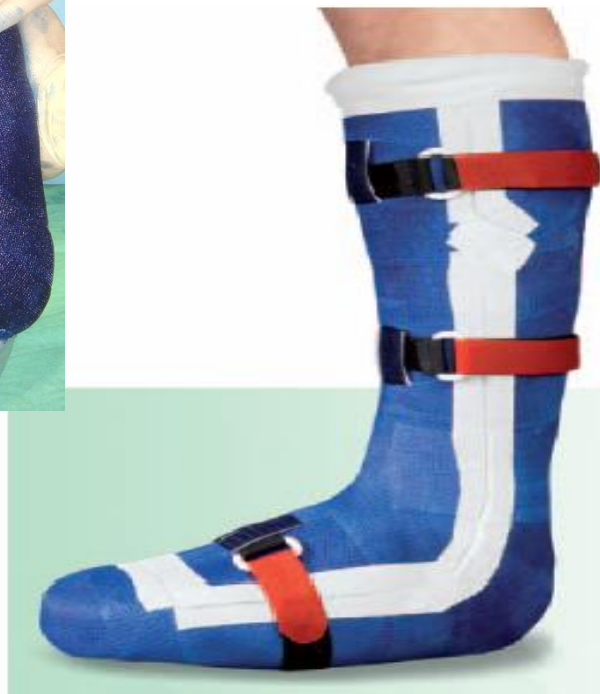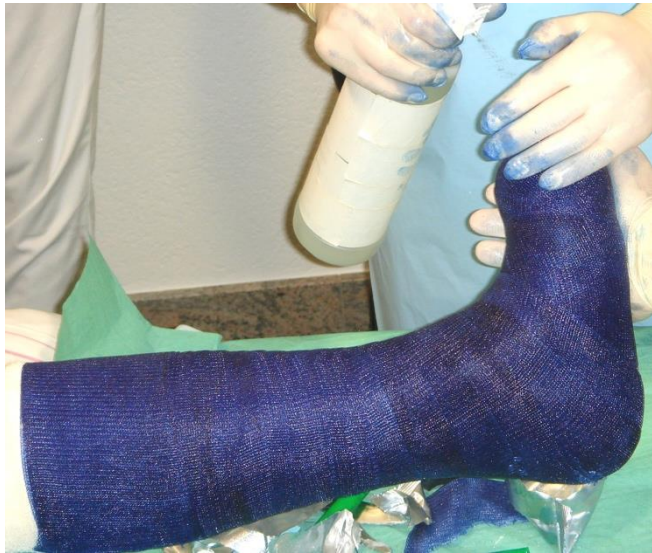Behandlungskonzept

- Infektmanagement
- Revaskularisation
- Behandlung von Begleiterkrankungen
- Entlastung
- Stadiengerechte Wundbehandlung
- Amputation eher Minor als Major
- PT, Sozialdienst
- Podologie, Schulung, Schuhmacher

FiFi*Entlastung



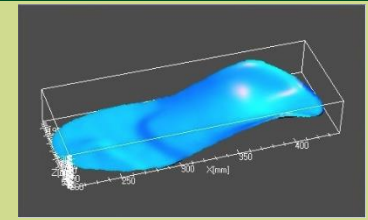
Total Contact Cast



TCC-Orthese



Prophylaxe und Therapie



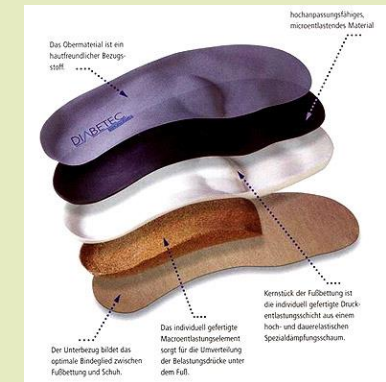
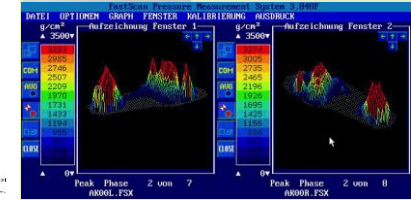
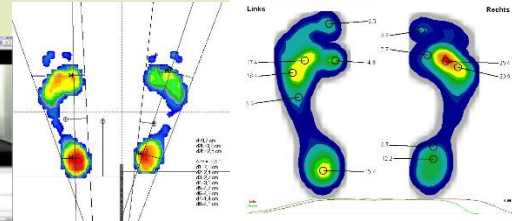
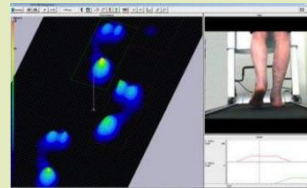
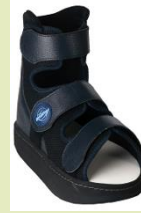Vorsorge

Ganglabor

Schuhkorrektur angepasst an die Risikostufen

Orthesen / Prothesen

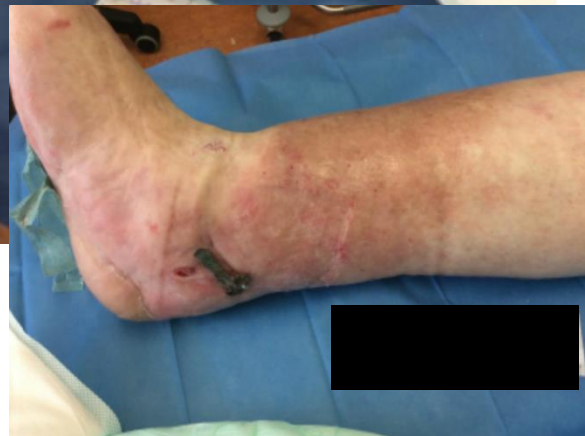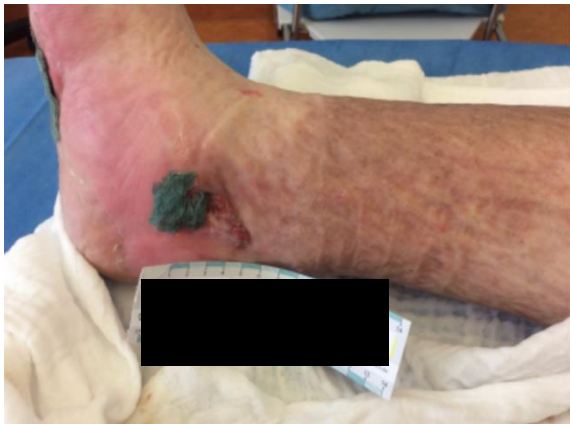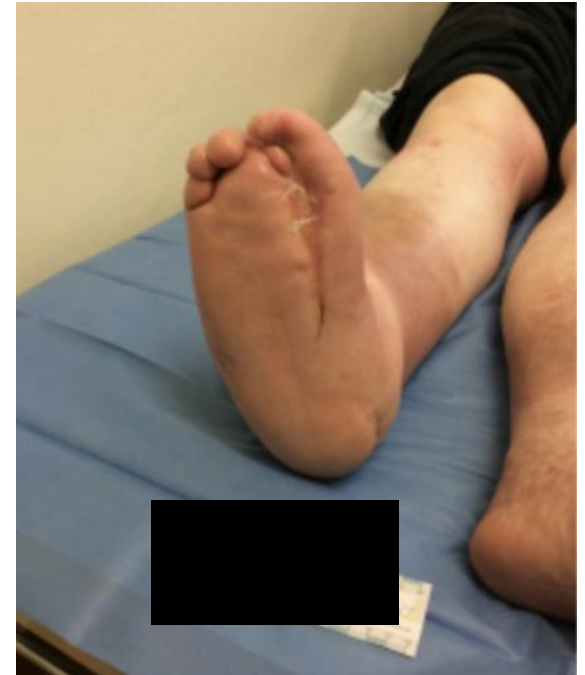
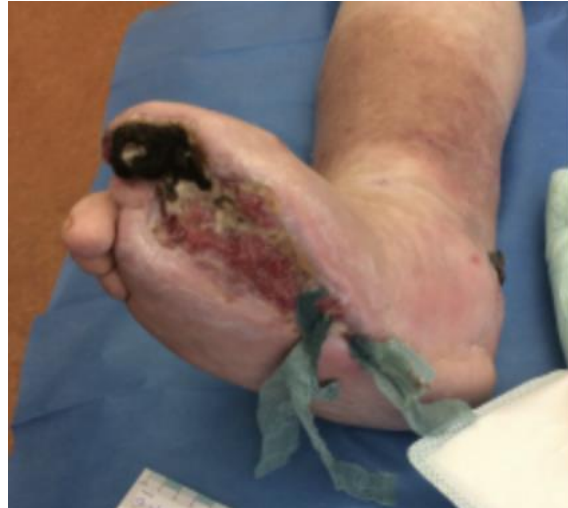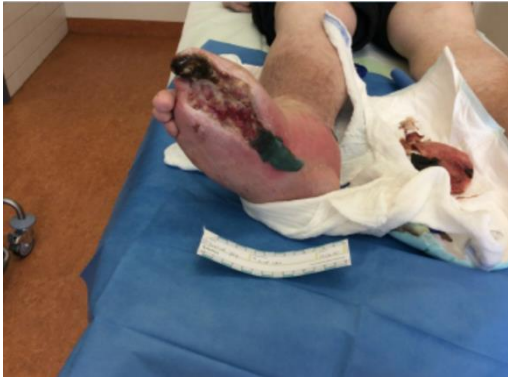Kontinuierliche Betreuung



Pat. männl. 56 Jahre Übernahme

befand sich vom 21.01.2020 bis 21.02.2020 und somit 31 Tage in unserer stationären Behandlung.

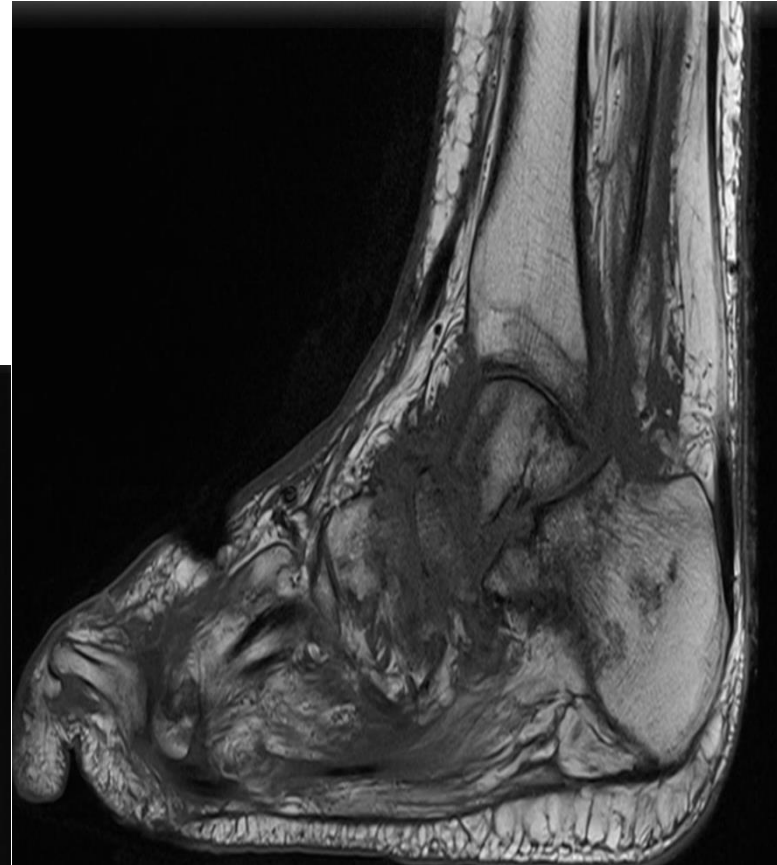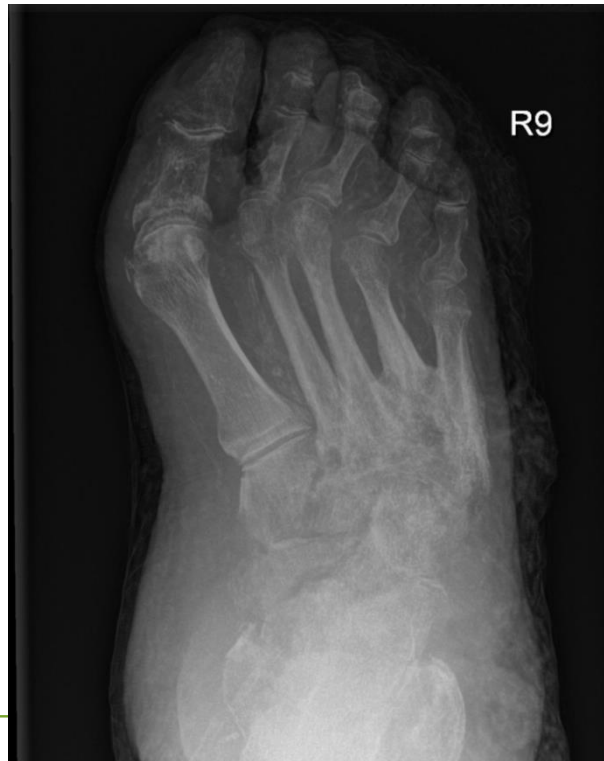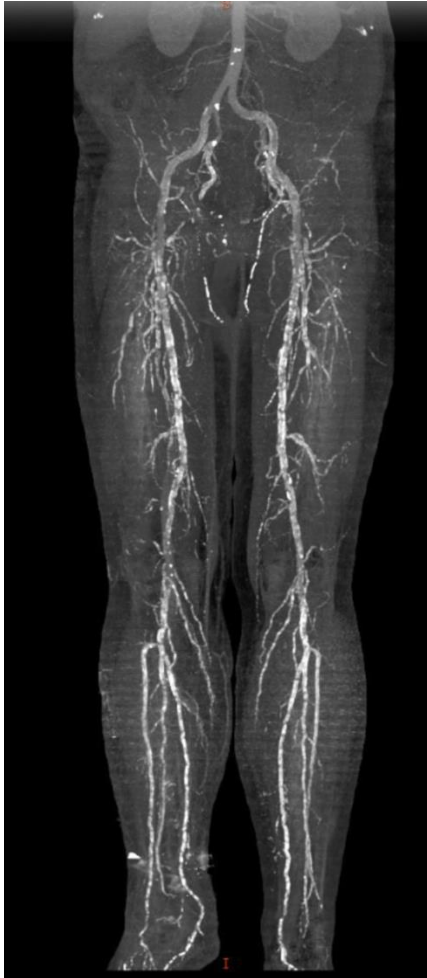Diagnosen:	ICD-10	E11.74	Diabetisches Fußsyndrom bei Diabetes mellitus Typ 2 mit
	ICD-10	G63.2	diabetischer Neuropathie
	ICD-10	I79.2	diabetischer Angiopathie
	ICD-10	M14.27	diabetischer Arthropathie
	ICD-10	I70.25	pAVK Stadium IV mit Nekrose Vorfuß betont zw. Dem 1 und 2 Zehenstrahl nach Fontaine mit multiplen Stenosen der AFS
	ICD-10	L03.11	ausgedehnte Senkabszedierung am Unterschenkel und Fuß rechts mit
	ICD-10	M60.07	intramuskulärem Abszess der plantaren Muskulatur und
	ICD-10	M60.06	entlang der Achillessehne und Peroneusehne
	ICD-10	M00.07	eitrige Arthritis Knöchel und Fußwurzel
			<u>mit Nachweis von</u>
	ICD-10	B95.6	Staphylococcus aureus
	ICD-10	Z98.8	Z. n. Inzision und Gegeninzision am rechten Unterschenkel bei Abszedierung und <u>Ulkusexzision</u> am rechten <u>Fußbrand</u> 1 2020 Krankenhaus mit weiterer
	ICD-10	I11.00	hypertensive Herzerkrankung mit
	ICD-10	I50.12	Linksherzinsuffizienz NYHA III
	ICD-10	D62	Blutungsanämie
	ICD-10	N17.91	akutes Nierenversagen AKIN 1
			12.02.2020 Krea 84 <u>µmol/l</u> - 19.02.2020 Krea 129 <u>µmol/l</u>
ICD-10	E88.0	Albuminmangel bekannter Vitamin B12-Mangel unter Substitution	



1/20

5/20

9/20



Zusammenfassung

- Die besten Erfolgsaussichten bestehen in einer konsequenten Prävention (Spezialeinrichtung, Entlastung Fuß, Podologie, med. Einstellung der Grunderkrankung)
- Engmaschiges Zusammenspiel HA, Diabetologe, Pflege, Gefäßspezialist (Angiologe, Gefäßchirurg), Fußchirurg
- Einsatz aller vorhandener Medien zur Darstellung der Konsequenzen
- Konsequente Vermeidung der Amputation insb. Major
- „Nehmen Sie die Füße in die Hand, bevor Ihr Patient dabei ist, sie zu verlieren!“

15. Leisniger Wundsymposium 19.09.2026 9 Uhr





Vielen Dank für Ihre Aufmerksamkeit



